FACULTÉ DE MÉDECINE DE DIJON

Année 1975 - N° 26

LES GOITRES A DÉVELOPPEMENT THORACIQUE

A propos de 34 observations

THÈSE

présentée

à la Faculté de Médecine de DIJON

et soutenue publiquement le 16 Avril 1975

pour obtenir le grade de Docteur en Médecine

par

Guy BEURTHERET

né le 25 Juillet 1949

à DIJON (Côte d'Or)

FACULTÉ DE MÉDECINE DE DIJON

Année 1975 - N°

LES GOITRES A DÉVELOPPEMENT THORACIQUE

A propos de 34 observations

THÈSE

présentée

à la Faculté de Médecine de DIJON

et soutenue publiquement le 16 Avril 1975

pour obtenir le grade de Docteur en Médecine

par

Guy BEURTHERET

né le 25 Juillet 1949

à DIJON (Côte d'Or)

UNIV.
LEIDEN
BIBL.

PERSONNEL DE LA FACULTE

M. J.B. BOUHEY : Doyen
M. A. MARIN : Assesseur
M. R. PUTELAT : Assesseur
M. J.P. DIDIER : Assesseur
M. J. GUERRIN : Assesseur

M. J. GUYOT : Professeur honoraire
M. F. BARON : Professeur honoraire

Professeurs titulaires

Anatomie et organogénèse : P. BARRY
Anatomie pathologique et carcinologie : F. CABANNE - Doyen honoraire
Biochimie : P. PADIEU
Cardiologie : J.B. BOUHEY
Clinique chirurgicale : H. VIARD
Clinique médicale : P. CORTET
Clinique obstétricale et gynécologique : J. JANIER
Clinique médicale infantile : M. ALISON
Clinique neuropsychiatrique : J. BALLIVET
Hépatologie - gastro entérologie : Cl. KLEPPING
Histologie : G. RUCART
Maladies infectieuses : F. DESTAING
Médecine légale et toxicologie : A. MARIN
Pathologie chirurgicale : C. FERRY
Pathologie médicale : R. PUTELAT
Physiologie : J. KLEPPING
Biophysique : P. GAILLIARD

Professeurs sans chaire

Anatomie pathologique : R. MICHELS
Biochimie : J. DEDREUX
Médecine préventive et Santé publique, Hygiène : M. CARON
Parasitologie : Mme Y. ROUGET
Chirurgie générale : P. AUPECLE
Radiologie (Radiodiagnostic) : J.P. MABILLE

Professeur chargé de cours à titre permanent

Bactériologie, Virologie : P. PICHAT

Maîtres de conférences agrégés

Anatomie & Organogénèse : J.M. AUTISSIER
Anesthésiologie : B. CAILLARD
Carcinologie : J. GUERRIN
Chirurgie générale : S. BRIET
G. PIGANIOL
Gynécologie & Obstétrique : J. SALAT
J.P. FELDMAN
Hématologie et Maladies du sang : A. DUZER
Médecine expérimentale, Immunologie : F. MARTIN
Médecine interne : M. GAUDET
P. LOUIS
Néphrologie : G. RIFLE
Neurochirurgie : A. THIERRY
Neurologie : A. DUMAS
Orthopédie, Traumatologie, Chirurgie plastique et reconstructive :
P. GRAMMONT
Parasitologie : P. CAMERLYNCK
Pédiatrie et Génétique médicale : J.L. NIVELON
Pharmacologie : A. ESCOUSSE

Physiologie : J.P. DIDIER

Pneumologie, Phtisiologie : L. JEANNIN

Radiologie, radiodiagnostic : M. [illegible]

D. [illegible]

Radiologie, radiothérapie : J.Cl. MORIOT

Rhumatologie : J. [illegible]

Professeur associé

Anatomie pathologique : R. GARNEAU

Agrégés libres

Dermatologie, Vénéréologie : J.L. CHAPUIS

Ophtalmologie : P.G. MOREAU

Urologie : R. G[illegible]

La Faculté de Médecine de Dijon déclare que les opinions émises dans les thèses qui lui sont présentées doivent être considérées comme propres à leurs auteurs et qu'elle entend ne leur donner ni approbation, ni improbation.

- JURY DE LA THESE -

Président : Monsieur le Professeur R. PUTEAUX

Membres : Monsieur le Professeur H. VILLARD

Monsieur le Professeur C. FERRY

Monsieur le Professeur J.P. HABIBI

A NOTRE MAITRE ET PRESIDENT DE THESE

Monsieur le Professeur R. PUTELAT

Professeur de Pathologie Médicale.

Nous avons eu le privilège pendant nos études de recueillir son enseignement méthodique et précis, et d'apprécier l'étendue de ses connaissances.
Il nous a toujours accueilli avec une très grande gentillesse et beaucoup de bienveillance.
Il a bien voulu nous confier le sujet de cette thèse dont il nous a fait le grand honneur d'accepter la présidence.

Que ce travail soit pour nous l'occasion de lui exprimer notre gratitude et notre profond respect.

A NOS MAITRES ET JUGES.

Monsieur le Professeur H. VIARD

Professeur de Clinique Chirurgicale.

Nous avons toujours apprécié la clarté de son enseignement.
Nous sommes très sensible à l'honneur qu'il nous fait en acceptant d'être notre juge et nous lui sommes très reconnaissant de l'aide bienveillante qu'il nous a apportée.

Qu'il soit assuré de notre profond respect.

Monsieur le Professeur C. FERRY

Professeur de Pathologie Chirurgicale .

Il nous a accueilli dans son service pendant un an. Sa gentillesse, l'ampleur de son expérience, sa maîtrise chirurgicale nous ont profondément marqué.
Il a bien voulu accepter de faire partie du Jury de notre Thèse.

Qu'il trouve ici le témoignage de notre reconnaissance et de notre attachement très dévoué.

Monsieur le Professeur J. P. MABILLE .

Nous avons toujours apprécié le caractère vivant de son enseignement.
Nous le remercions vivement d'avoir accepté de juger notre travail.

Qu'il veuille bien trouver ici l'expression de notre reconnaissance.

A TOUS NOS MAITRES DE LA FACULTE ET DES HOPITAUX DE DIJON

Qu'ils soient remerciés de l'enseignement
qu'ils nous ont apporté pendant nos études.

AU DOCTEUR BAUDET

Assistant des Hôpitaux, Chef de Clinique

Avec lequel nous avons eu plaisir à travailler
et dont les conseils bienveillants nous ont
été très utiles.

AU PERSONNEL DE LA BIBLIOTHEQUE DE MEDECINE DE DIJON

A LA MEMOIRE DE MA GRAND-MERE

A MA FEMME

Pour son aide sans défaillance,

en témoignage de notre amour.

A VALERIE

Qui nous apporte tant de joie

A MES PARENTS

Qu'ils trouvent ici le témoignage de mon

affection et de mon infinie reconnaissance.

A MES BEAUX-PARENTS

Qui m'ont si bien accueilli au sein de

leur famille, en témoignage de mon attachement.

A MON GRAND-PERE ET A TOUTE MA FAMILLE

Avec mon affection.

A TOUS MES AMIS

En témoignage de ma sincère amitié.

- I N T R O D U C T I O N -

Les goitres à développement thoracique sont définis comme les goitres qui, radiologiquement, descendent de plus de deux travers de doigt au-dessous de la ligne sterno-biclaviculaire.

Ils ont fait l'objet de nombreux travaux, tant en France qu'à l'étranger ; malgré tout, l'unanimité est loin d'être faite sur de nombreux problèmes.

Nous nous proposons dans ce travail de rappeler l'intérêt anatomo-pathologique de la question et de tenter une synthése clinique, diagnostique et thérapeutique.

Nous utiliserons pour cela les données de base de la littérature et nous nous appuierons sur l'étude de 34 observations que nous ont confiées Messieurs les Professeurs R. PUTELAT et H. VIARD.

Le plan de notre travail sera le suivant :

- Dans une première partie, nous rapporterons les observations colligées au cours de cette étude.

- Dans une deuxième partie, nous envisagerons l'anatomie topographique et la physio-pathologie du goitre à développement thoracique, dont l'importance est capitale du point de vue tant clinique que chirurgical.

- Dans une troisième partie, l'étude clinique et diagnostique montrera la démarche logique qui doit amener, parfois avec quelques difficultés, l'établissement de l'indication opératoire.

- Dans une quatrième partie enfin, nous aborderons le traitement chirurgical avec ses problèmes de voie d'abord et de tactique opératoire souvent débattus entre chirurgiens thoraciques et chirurgiens généralistes.

- H I S T O R I Q U E -

Le goitre endothoracique est décrit pour la première fois par Albrecht von HALLER, alors directeur de l'Institut d'Anatomie de Göttingen.

DUBOURG en France et ADELMAN en Allemagne relatent en 1826 les premiers cas de mort par asphyxie due à la malignisation d'un goitre intrathoracique. La première description clinique est faite par LINGL en 1830.

Le problème de compression respiratoire est repris en 1851 par BONNET dans son mémoire sur " les goitres qui compriment et déforment la trachée ".

En 1879, MALARD introduit le terme de "goitre plongeant", repris par WOLFER en 1887.

En 1890, LALITTE rapporte 15 cas de goitres endothoraciques.

En 1896, WURHMANN en précise la pathologie en s'appuyant sur 90 observations, dont 16 cancers.

Mais la première statistique portant sur 230 cas est publiée en 1906 par KOCHER.

En 1899, SCHIFF précise les données radiologiques nécessaires au diagnostic.

Puis les travaux de LECENE, SEBILEAU et BERARD en France, de DE QUERVAIN en Belgique, de SAUERBRUCK et VON HABERER en Allemagne, de LAHEY et PEMBERTON en Amérique révèlent d'importantes données anatomiques, cliniques, diagnostiques et thérapeutiques. Mais le traitement chirurgical reste univoque, avec comme seule voie d'abord la cervicotomie élargie à la demande.

A partir de 1930, grâce aux perfectionnements de la chirurgie thoracique et aux efforts de précision pathogénique, les chirurgiens s'opposent sur la question des voies d'abord.

Certains comme LAHEY préconisent la cervicotomie pure; d'autres tel WELTI sont partisans de la sternotomie associée, ou non, à la cervicotomie ; d'autres enfin comme LERICHE, SAUERBRUCK et CATTEL se font les défenseurs de la thoracotomie.

En 1932, L.BERARD décrit le premier cas de goitre du médiastin postérieur, suivi par VON HABERER et ROHOLM en 1938.

Cette même année, HAMILTON, HERZ et coll. introduisent l'utilisation de l'iode radioactif dans le diagnostic, l'intérêt de la scintigraphie étant précisé par ANSEL et ROTBLAT.

La place du goitre endothoracique dans le cadre des tumeurs du médiastin est fixée par les rapports de SANTY, BERARD et GALY.

Le problème des goitres du médiastin postérieur abordé par BERARD est développé par MORA et coll. en 1944, R.H.SWEET en 1949, E.NEGRE et A.BALMES en France en 1950, avec discussion de leur origine, de leur diagnostic et de la tactique opératoire.

En 1955, M.CARCASSONNE consacre sa thèse au "problème chirurgical des goitres endothoraciques" et publie ensuite avec G.LAVAURS un remarquable travail sur leur diagnostic angiographique.

Depuis en France comme à l'étranger, ont été publiés de nombreux travaux relatifs aux goitres intrathoraciques (particulièrement ceux du médiastin postérieur) ; nous y ferons trés souvent référence, ainsi qu'à l'ouvrage de M.MERLIER et H.ESCHAPASSE rédigé aprés l'enquête faite lors du 73eme Congrés de Chirurgie.

- F R E Q U E N C Y -

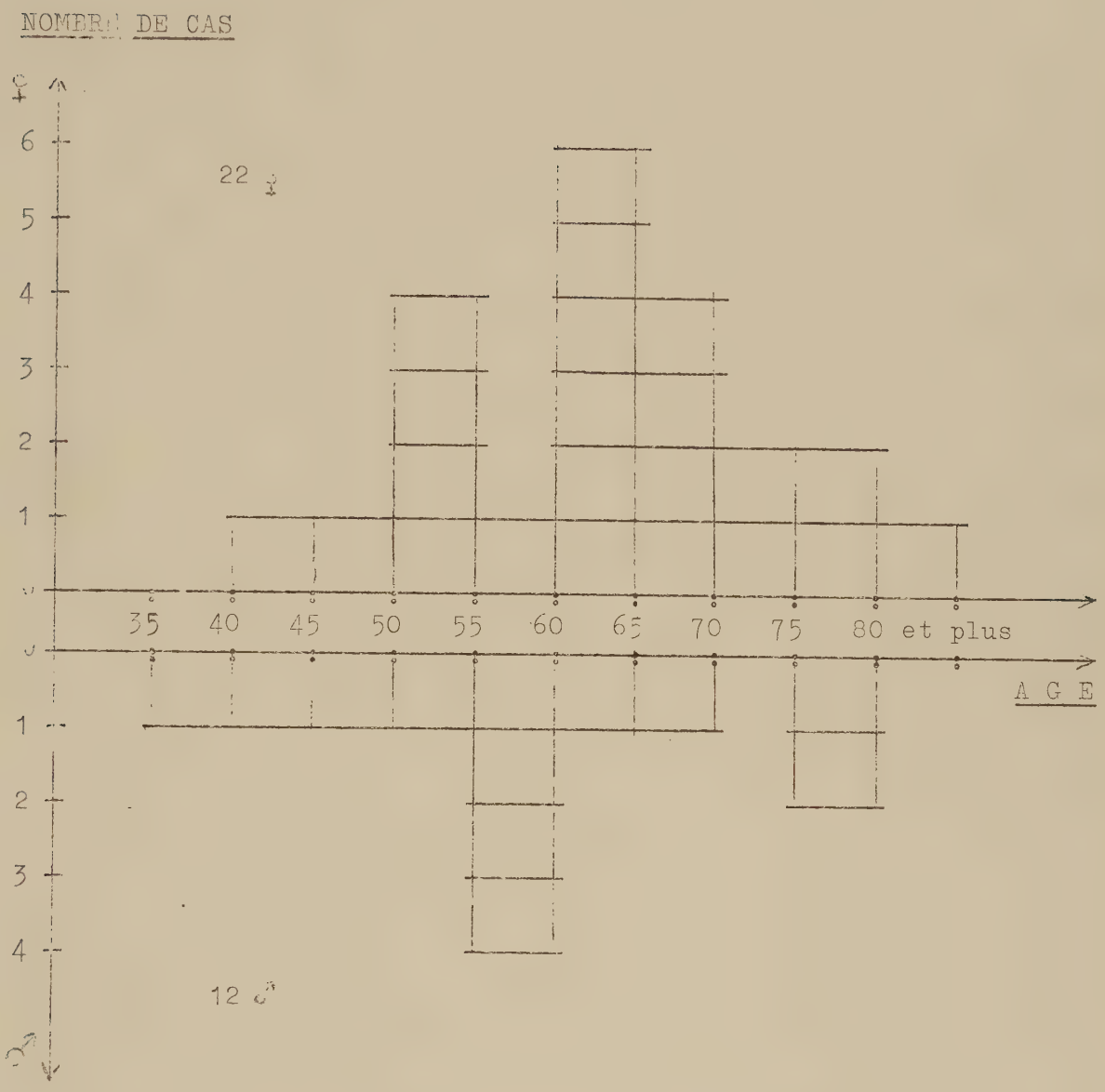

TABLEAU I. - REPARTITION DES CAS

EN FONCTION DE L'AGE ET DU SEXE

- L'âge

Il est statistiquement plus élevé que pour le goitre cervical (Bariéty et Coury). Ce phénomène est dû au temps que met le goitre pour pénétrer dans le thorax et s'y développer (Lahey).

Dans notre série, les âges extrêmes sont 37 et 80 ans ; 85 % des malades ont plus de 50 ans (64 % entre 50 et 70 ans). L'âge moyen est de 60 ans environ.

Ces données statistiques sont en corrélation avec celles de la plupart des auteurs.

- Le sexe

Le sexe féminin est prédominant, mais moins nettement que dans le goitre cervical : dans notre étude, 65 % de femmes (70 % pour Merlier et Eschapasse).

Nous signalerons le fait que le goitre thoracique semble se révéler plus tôt dans le sexe masculin : 8 hommes sur 12 ont moins de 60 ans, 15 femmes sur 22 ont plus de 60 ans.

- La fréquence des goitres thoraciques par rapport à l'ensemble des goitres

Elle est difficile à apprécier car, comme nous le verrons, les classifications sont variées. Les statistiques varient donc en fonction des critères de définition des goitres endothoraciques et de la spécialisation ou non en chirurgie thoracique.

Santy-Welti	0,4 %	Carcassonne	5,4 %
Wakeley	1,6 %	Cornet	6,5 %
Blondin	2 %	Garnier	6,7 %
Galy	3 %	Dousset	11,2 %
Lindskog	3 %	Pemberton	13,5 %
Mac Cort	3,1 %	Dubost	20 %
Reynier	3,7 %	Couraud	23 %

Merlier et Eschapasse estiment à 8 à 10 % en moyenne le nombre de goitres thoraciques par rapport à l'ensemble des goitres.

- la fréquence des goitres thoraciques par rapport aux autres tumeurs médiastinales est également très variable suivant les auteurs :

Mathey	2 %	Ganty	10 %
Dousset	7 %	Dupon	16,2 %
Galy	8 %	Carcassonne	16,6 %
Bariéty-Coury	8,6 %	Ballarin	16,9 %
Gaillard	9 %	Tauber	20 %

Dans le service de Clinique Chirurgicale (Pr. H.Viard), où 23 goitres plongeants ont été opérés, cette fréquence est de 30 %.

- O B S E R V A T I O N S -

Nous avons colligé 34 observations de malades hospitalisés soit dans le service de Médecine 2 (Pr. R. Putelat), soit dans le service de Clinique Chirurgicale (Pr. H. Viard).

Les interventions chirurgicales ont été pratiquées dans le service du Pr. H. Viard, à l'exception de deux, l'une dans le service de Chirurgie 2 (Pr. C. Ferry), l'autre à Besançon (Pr. Gille).

Les explorations radiologiques ont été pratiquées dans le service de radiologie du CHU (Pr. J. P. Mabille), les examens isotopiques dans le service des radio-isotopes (Pr. P. Gaillard), les examens histologiques au laboratoire d'anatomo-pathologie (Pr. R. Michiels).

Nous avons résumé chaque observation en ne précisant généralement que les signes positifs retrouvés à l'interrogatoire (signes thyroïdiens et de compression médiastinale) et à l'examen clinique (cervical et général).

OBSERVATION N° 1

Mme R. Jeanne, âgée de 50 ans, est examinée en consultation externe le 1-6-65 par le Pr. R. Putelat, pour douleurs cervicales basses, sensation de striction cervicale et surtout bilan d'une opacité du médiastin supérieur découverte lors d'une radiographie systématique.

On relève dans les antécedents une névrose hypochondriaque pouvant expliquer les sensations de boule pharyngée et de striction cervicale ressenties par la malade.

L'examen clinique permet de noter une hypertrophie discrète du corps thyroïde qui est ferme, mobile. L'état général est satisfaisant.

L'examen radiologique montre une opacité médiastinale supérieure latéralisée à gauche, descendant jusqu'à 2 travers

de doigt au-dessus de la crosse aortique, du volume d'une pomme. De profil, cette tumeur siège dans le médiastin postérieur et s'insinue entre la trachée qu'elle refoule en avant et à droite, et l'oesophage qu'elle refoule en arrière et à droite. Elle ascencionne à la toux et à la déglutition en scopie. On note la présence de calcifications intratumorales.

L'intervention chirurgicale, effectuée le 26-11-65 (Pr. Gille - Besançon) par cervicotomie transversale de Kocher, permet l'exérèse d'un goitre endothoracique développé à partir du lobe gauche, descendant dans le médiastin postérieur à gauche jusqu'à 10 cm au-dessous du manubrium sternal. Une thyroïdectomie bilatérale est réalisée sans difficultés opératoires.

L'examen anatomo-pathologique confirme la bénignité : goitre colloïde.

Les suites opératoires sont simples; à noter seulement l'aggravation des troubles névrotiques déjà signalés.

OBSERVATION N° 2

Mme D. Berthe, âgée de 54 ans, est hospitalisée le 11-12-65 dans le service de Médecine 2 (Pr. R. Putelat), après découverte d'une importante circulation collatérale thoracique antéro-supérieure.

Cette malade a déjà été thyroïdectomisée à 35 ans pour goitre plongeant. On note dans ses antécédents de nombreux épisodes dépressifs et des poussées d'hypertension artérielle (20 à 27 pour la maxima) depuis 3 ans.

L'examen clinique ne trouve pas de corps thyroïde cervical, mais constate une grosse dilatation veineuse de la racine des bras au sternum. L'hypertension artérielle est variable, autour de 22 pour le chiffre maximum.

L'examen radiologique montre une opacité débordant de chaque côté le médiastin supérieur, antérieure sur les clichés

de profil, sus-aortique, refoulant l'aorte en bas et à gauche, la trachée et l'oesophage vers la droite ; elle contient des calcifications. Elle n'ascencionne pas à la toux et elle est battante en scopie. Cette image peut évoquer un anévrysme de l'aorte aussi bien qu'un goitre endothoracique.

La malade sort du service avant qu'une angiographie ait pu être pratiquée ; une scintigraphie est prévue 6 mois plus tard après l'ouverture du service de radio-isotopes.

Elle est revue 8 ans plus tard ; il n'y a aucun changement radiologique, mais le tableau clinique s'est enrichi de signes d'hyperthyroïdie très nets : anxiété, tremblement des extrémités, hyperthermie modérée, hypersudation, amaigrissement important, réflexogramme achilléen à 180 ms, cholestérol à 1,50g.

La scintigraphie met en évidence un très gros prolongement médiastinal médian du lobe gauche. Les valeurs de fixation globales et sériques sont perturbées du fait d'une contamination iodée récente.

L'intervention chirurgicale, d'indication formelle, est repoussée du fait de l'âge de la malade, de l'hypertension artérielle, de désordres biologiques : V S élévée, glycémie à jeun entre 1,10 et 1,40 g/l, hypokaliémie, urée entre 0,6 et 1g/l.

La malade sort de l'hôpital avec un traitement par anti-thyroïdiens de synthèse. Une scintigraphie de contrôle pratiquée 1 an après ne montre pas d'augmentation de volume de cet énorme goitre médiastinal. Le traitement est poursuivi avec du Carbimazole.

OBSERVATION N° 3

M. G. André, âgé de 56 ans, est hospitalisé le 25-4-68 dans le service de Clinique Chirurgicale (Pr. H. Viard), pour découverte d'une opacité médiastinale à l'occasion d'un bilan radiologique préopératoire pour glaucome. A noter la présence

de petits signes de compression médiastinale : dyspnée d'effort, toux, modification de la voix, dysphagie élective aux liquides.

Il n'existe aucun antécédent thyroïdien.

L'examen clinique ne perçoit pas de corps thyroïde cervical, mais on palpe une masse située à la jonction sterno-claviculaire droite et s'enfonçant dans le thorax. Il n'y a pas d'adénopathie palpable, pas de signes d'hyperthyroïdie.

L'examen radiologique permet de voir une opacité médiastinale supérieure droite, postérieure sur le cliché de profil, avec léger refoulement trachéal vers la gauche, sans calcifications intratumorales.

La scintigraphie montre une fixation thyroïdienne normale en position cervicale (divergence avec examens clinique et per-opératoire) et un important prolongement endothoracique droit. Il n'y a pas de troubles de fixation globale, ni des valeurs sériques.

L'intervention chirurgicale (Pr. Viard, Dr. Girardier) est pratiquée le 3-5-68 :

- Cervicotomie transversale avec section des muscles sous-hyoïdiens ;
- On tombe directement sur la trachée, il n'y a pas de corps thyroïde au niveau du cou ;
- Masse médiastinale droite d'origine thyroïdienne grosse comme un poing, difficile à extirper ; l'affaissement d'une hématocèle permet l'accouchement hors du thorax ;
- Lobectomie droite facile de ce goitre endothoracique rétrovasculaire droit ;
- Drain de Redon dans la loge médiastinale et fermeture de la cervicotomie en 3 plans.

L'examen anatomo-pathologique (N° G 6000, Pr. Michiels) rend compte d'un goitre plurinodulaire avec remaniements nécrotiques et hémorragiques. Son poids est de 80 g.

Les suites opératoires sont simples, avec disparition des troubles compressifs, les radiographies post-opératoires sont tout à fait satisfaisantes.

OBSERVATION N° 4

Mme R. Clémence, âgée de 69 ans, présente depuis l'âge de 20 ans un goitre cervical quiescent.

Cette malade est hospitalisée une première fois en juillet 1968, pour apparition d'une dyspnée permanente et augmentation de volume du goitre suspect de dégénérescence. L'intervention chirurgicale est remise du fait du mauvais état général de la malade.

Elle est hospitalisée à nouveau le 3-12-68 dans le service de Médecine 2 (Pr. R. Putelat) pour aggravation des troubles respiratoires (dyspnée et toux), apparition d'une circulation collatérale thoracique haute et d'un syndrôme de Claude-Bernard-Horner droit.

L'examen permet de percevoir un goitre cervical à prédominance lobaire droite, qui plonge dans le creux sus-claviculaire droit et dont le pôle inférieur ne peut être perçu ; sa consistance est dure, pierreuse. La trachée est déviée vers la gauche. Il n'y a pas d'adénopathies. Il n'existe pas de signes d'hyperthyroïdie. L'état général est médiocre.

L'examen radiologique montre une importante déviation de la trachée vers la gauche par une opacité du médiastin antéro-supérieur, à prédominance droite, de limites imprécises, avec calcifications très importantes. On note la présence d'une image de condensation de la base pulmonaire droite.

La scintigraphie révèle une hypertrophie thyroïdienne bilatérale et un nodule froid correspondant à l'opacité médiastinale calcifiée.

La biopsie d'un nodule sus-claviculaire met en évidence du tissu thyroïdien non cancéreux.

L'indication opératoire est posée ; mais la malade décède d'insuffisance respiratoire aigüe après embolie pulmonaire.

L'examen anatomo-pathologique du goitre (N° N 39, Dr. Bastien) conclut au diagnostic de vieux goitre plurinodulaire avec remaniements dégénératifs et calcifications.

OBSERVATION N° 5

M. S. Francisco, âgé de 55 ans, est hospitalisé le 17-1-1969 dans le service du Pr. H. Viard, pour toux quinteuse, sèche, irritante, persistant depuis 5 mois, avec légère dyspnée d'effort, et découverte à la scopie d'une opacité médiastinale supérieure.

L'examen clinique montre un élargissement de la base du cou, traduisant la présence d'un goitre cervical diffus, homogène, souple et élastique, s'enfonçant derrière la fourchette sternale, mobile à la déglutition. Il n'y a pas de signes vasculaires, pas de signes d'hyperthyroïdie, pas d'adénopathies.

Les radiographies permettent de visualiser une opacité médiastinale supérieure et postérieure droite de la taille d'une grosse orange, descendant jusqu'à la hauteur de la crosse de l'azygos ; la trachée et l'oesophage sont déviés vers la gauche, des calcifications sont trouvées au sein de l'opacité.

A l'examen scintigraphique, on note un prolongement endothoracique développé aux dépens du lobe droit. La fonction thyroïdienne est normale.

L'intervention chirurgicale (Pr. Viard) est effectuée le 21-1-69 .

- Cervicotomie transversale avec section des muscles sous-hyoïdiens .

- On découvre alors le prolongement endothoracique qui est rétrovasculaire droit ; son clivage est possible, mais l'énucléation par le cou est très difficile.

- On a recours à une sternotomie longitudinale partielle (jusqu'au 4ème espace intercostal) qui permet d'accoucher facilement le goitre thoracique.

- On effectue une lobectomie thyroïdienne droite totale après contrôle des pédicules supérieur et inférieur et du récurrent droit.

- Drainage de Redon dans les loges médiastinale et thyroïdienne droite.

L'examen anatomo-pathologique (N° G 8778, Pr. Michiels) porte sur une pièce de 250 g et révèle un goitre colloïde.

Les suites opératoires sont simples, avec disparition de la toux et de la dyspnée d'effort. Toutefois, on note en scopie un élargissement persistant du médiastin supérieur.

OBSERVATION N° 6

Mme D. Lucienne, âgée de 60 ans, est hospitalisée le 4-2-69 dans le service du Pr. H. Viard, pour un syndrôme laryngo-trachéal grave avec dyspnée intense, survenu à l'occasion d'un épisode infectieux pulmonaire, amélioré par antibiotiques et corticoïdes.

On note l'existence depuis quelques années d'une dyspnée d'effort d'évolution lente. Il n'existe pas d'autres signes compressifs, hormis une gêne discrète à la déglutition.

L'examen clinique permet la perception d'un petit goitre qui n'apparaît au cou dans le creux sus-claviculaire gauche qu'à la toux ou à la déglutition. Il n'y a pas de signes d'hyperthyroïdie. La tension artérielle est un peu élevée, à 18/10.

Les radiographies thoraciques de face et de profil montrent une opacité du médiastin supérieur et antérieur gauche avec refoulement à droite et compression très importante de la trachée au défilé cervico-thoracique (bien visibles sur les tomographies trachéo-bronchiques).

La bronchoscopie confirme le refoulement et la sténose trachéale extrinsèque avec muqueuse épaisse et sanguinolente ; au-délà de la sténose, on constate un aspect de bronchite atrophique diffuse.

L'intervention chirurgicale (Pr. Viard, Dr. Charra) est pratiquée le 7-2-69.

- Intubation facile malgré la sténose.
- Cervicotomie transversale avec section des muscles sous-hyoïdiens.

- A gauche, goitre gros comme une mandarine, développé aux dépens du pôle inférieur du lobe gauche, en protrusion complète dans le thorax. Extériorisation facile au cou et lobectomie thyroïdienne gauche.

- A droite, petit goitre cervical ; lobectomie subtotale droite.

- Hémostase satisfaisante ; drainage de Redon dans les deux loges thyroïdiennes et fermeture en 3 plans.

L'examen anatomo-pathologique (N° G 8998, Pr. Michiels) porte sur une pièce opératoire de 50 g et permet le diagnostic de goitre adénomateux avec remaniements dégénératifs (calcifications, hémorragies, scléro-hyalinose).

Les suites opératoires sont simples, à l'exception d'une légère dysphonie pratiquement disparue 4 mois après.

OBSERVATION N° 7

Mme G. Germaine, âgée de 67 ans, est hospitalisée dans le service du Pr. R. Putelat une première fois en 1967 pour dyspnée de décubitus latéral gauche, crises douloureuses rétrosternales et syndrôme de Claude-Bernard-Horner droit.

Dans ses antécédents, on relève une castration bilatérale pour kyste dermoïde ovarien à 27 ans. Cette malade obèse présente d'autre part une hypertension artérielle modérée avec insuffisance cardiaque débutante.

L'examen clinique montre une hypertrophie globale du corps thyroïde dont les deux lobes s'enfoncent dans le thorax (pôles inférieurs non palpables). Il n'y a pas d'adénopathies, pas de signes d'hyperthyroïdie.

L'examen radiologique met en évidence une opacité médiastinale supérieure bilatérale, plus importante à droite, antérieure sur le cliché de profil, semblant prolonger la crosse aortique, ascencionnant à la déglutition et battante en scopie.

La scintigraphie confirme le prolongement thoracique bilatérale d'un goitre cervical normofixant.

L'angiographie permet d'écarter l'hypothèse peu probable d'un anévrysme aortique associé.

La malade refuse l'intervention chirurgicale proposée et sort de l'hôpital avec un traitement de Thyroxine.

Aucune amélioration n'est notée après 1 an et une nouvelle hospitalisation est décidée en février 1969.

On retrouve à la radiographie l'opacité médiastinale supérieure ; la scintigraphie est inchangée.

L'intervention chirurgicale (Pr. Viard, Dr. Claudon) est pratiquée le 17-2-69.

- Cervicotomie transversale avec section des muscles sous-hyoïdiens.

- Corps thyroïde globalement hypertrophié, mais surtout au niveau des deux pôles inférieurs qui se prolabent dans le thorax.

- Thyroïdectomie totale à droite, subtotale à gauche.

- Vérification de l'hémostase et drainage de Redon dans la loge thyroïdienne.

L'examen histologique (N° G 9100, Pr. Michiels) met en évidence un goitre plurinodulaire avec remaniements hémorragiques ; le poids de la pièce opératoire est de 180 g.

Les suites opératoires sont troublées par l'apparition d'une dysphonie par paralysie récurrentielle droite avec dyspnée inspiratoire de type laryngé, et par des crises de tétanie nécessitant un traitement prolongé par Dichystérol. Du fait de l'importance du sacrifice glandulaire, une opothérapie thyroïdienne est nécessaire.

OBSERVATION N° 8

M. L. Albert, âgé de 37 ans, est hospitalisé le 30-6-69 dans le service de Clinique Chirurgicale (Pr. H. Viard) pour

découverte d'une opacité médiastinale supérieure lors d'un examen radiographique systématique. L'interrogatoire ne met en évidence aucun signe fonctionnel.

A la palpation du cou, on perçoit un nodule thyroïdien droit ascencionnant à la toux, avec prolongement thoracique (pôle inférieur non palpable). Le reste de l'examen clinique est satisfaisant.

L'examen radiologique montre une opacité du médiastin antéro-supérieur à développement droit, refoulant la trachée vers la gauche, sans calcifications, ascencionnant à la toux en scopie. Ce goitre endothoracique voisine avec un lobe azygos ; les deux images se superposent partiellement.

La scintigraphie met en évidence une zône hypofixante rétrosternale à la base du lobe droit.

L'intervention chirurgicale (Pr. Viard) est pratiquée le 2-7-69.

- Cervicotomie transversale simple.
- On aborde le lobe thyroïdien droit qui comporte au niveau de son pôle inférieur une tumeur endothoracique grosse comme une prune et facilement accouchée par le cou.
- Lobectomie droite subtotale sans dissection du récurrent.
- Fermeture classique en 3 plans sur drainage de Redon.

L'examen anatomo-pathologique (N° L 691, Dr. Justrabo) révèle un vieil adénome vésiculaire.

Les suites opératoires sont parfaitement normales.

OBSERVATION N° 9

Mme C. Odette, âgée de 44 ans, est hospitalisée le 3-12-70 dans le service de Médecine 2 (Pr. R. Putelat), pour découverte d'un élargissement du médiastin supérieur à la radioscopie et importante circulation collatérale au niveau du cou et à la partie supérieure du thorax. Il n'existe pas d'autres

troubles compressifs ; on note un amaigrissement de 5 kg en 1 an.

Cette malade est porteuse d'un goitre cervical depuis l'adolescence, sans augmentation de volume, sans gêne locale.

L'examen clinique permet de percevoir un goitre cervical diffus, prédominant sur le lobe gauche (10 x 7,5 cm), mobile. Le lobe droit légèrement hypertrophié semble se prolonger dans le thorax. Il n'y a pas d'adénopathies, pas de signes d'hyperthyroïdie ; l'examen général est normal.

La radiologie montre une opacité du médiastin postéro-supérieur droit, du volume d'une pomme, ascencionnant à la toux et battante en scopie. L'oesophage est un peu dévié en arrière et à gauche, la trachée est déviée à gauche et légèrement étranglée en sablier au défilé cervico-thoracique.

L'examen scintigraphique révèle un goitre cervical très hétérogène et un important prolongement médiastinal droit. Les valeurs de fixation sont normales.

L'intervention est pratiquée en secteur non hospitalier le 12-2-71 : hémithyroïdectomie totale gauche et hémithyroïdectomie partielle droite. Le prolongement médiastinal droit est vraisemblablement "oublié" dans le thorax. Le poids de la pièce opératoire correspondant donc au goitre cervical est de 150 g et l'examen histologique (N° P 3762) donne le diagnostic de goitre adénomateux. Les suites opératoires sont simples ; mais on ne constate pas de régression de la circulation collatérale.

Cette malade est revue 4 ans plus tard et hospitalisée le 24-9-74 pour les mêmes troubles.

L'examen clinique ne retrouve évidemment pas de goitre cervical sous la cicatrice de cervicotomie, mais permet de sentir dans le creux sus-claviculaire droit le pôle supérieur du goitre endothoracique ascencionnant à la déglutition.

L'examen radiologique confirme les données cliniques et se révèle identique à celui pratiqué 4 ans plus tôt : opacité médiastinale postéro-supérieure droite, du volume d'un pamplemousse, descendant jusqu'à la crosse de l'azygos.

L'intervention chirurgicale (Pr. Viard) est pratiquée le 22-10-74.

- Cervicotomie transversale permettant de découvrir facilement la partie restante du lobe droit du corps thyroïde et le très volumineux goitre endothoracique droit qui est rétro-vasculaire. Une tentative de libération au doigt par le haut entraîne des hémorragies difficiles à contrôler et il est impossible de faire remonter la tumeur.

- Sternotomie médiane longitudinale. Section entre deux ligatures du tronc veineux innominé, puis libération du tronc artériel brachio-céphalique pour mettre le plus au large possible le défilé cervico-thoracique. Libération du bord droit de la veine cave supérieure avec contrôle de 2 ou 3 petits vaisseaux unissant celle-ci à la plèvre médiastinale, au voisinage de la tumeur. Puis extériorisation du goitre au cou par poussée de bas en haut.

- Lobectomie thyroïdienne droite après contrôle du pédicule supérieur ; le récurrent est vu de bout en bout et on pratique une exérèse lobaire qui laisse une lame postérieure très mince de parenchyme thyroïdien. Le lobe thyroïdien gauche, ou ce qu'il en reste, n'est pas exploré.

- La plèvre droite a été ouverte au cours de la dissection de la tumeur ; elle est refermée avec une insufflation en pression positive.

- Drainage rétrosternal et drain de Redon dans la loge du goitre endothoracique, après que l'on ait amarré le fond de cette cavité à l'incision de cervicotomie pour l'effacer.

- En fin d'intervention, la radiographie pulmonaire montre un pneumothorax droit nécessitant une pleurotomie dans le 3ème espace intercostal.

L'examen anatomo-pathologique (N° 8448, Pr. Michiels) porte sur un goitre de 250 g et révèle la présence d'adénomes vésiculaires, le parenchyme de voisinage étant remanié par des lésions de thyroïdite.

Les suites opératoires sont normales, avec disparition de la circulation collatérale superficielle cervico-thoracique. Un traitement substitutif est institué car il reste très peu de parenchyme thyroïdien.

OBSERVATION N° 10

M. G. Raymond, âgé de 44 ans, est hospitalisé le 3-3-71 dans le service de Clinique Chirurgicale (Pr. H. Viard), pour bilan d'une opacité médiastinale supérieure droite découverte lors d'un examen radiologique systématique. Il n'existe aucun trouble compressif.

L'interrogatoire ne révèle aucun antécédent thyroïdien.

L'examen clinique permet de palper une tuméfaction du creux sus-sternal, ascencionnant à la toux et à la déglutition, dont on ne peut limiter le pôle inférieur.

Les radiographies pratiquées montrent une opacité du médiastin postéro-supérieur, à développement droit avec déviation trachéale vers la gauche. Il n'y a pas de calcifications visibles.

A la scintigraphie, il n'y a pas de prolongement endo-thoracique net, le corps thyroïde étant par ailleurs normal. Les valeurs de fixation ne sont pas perturbées.

L'intervention chirurgicale (Pr. Ag. Briet) est effectuée le 8-3-71.

- Cervicotomie transversale avec section des muscles sous- hyoïdiens.
- Libération du lobe droit du corps thyroïde qui se prolonge manifestement par la tumeur thoracique ; celle-ci est kystique, sa ponction (50 cc environ) permet une libération et une extériorisation au cou faciles.
- Lobectomie subtotale droite.
- Hémostase soigneuse et fermeture sur drain de Redon.

L'examen anatomo-pathologique n'a pas été fait.

Les suites opératoires sont compliquées par l'apparition d'une petite dysphonie (voix bitonale) sans atteinte de la motricité des cordes vocales. Cette dysphonie régresse spontanément et disparaît 2 mois après l'intervention.

OBSERVATION N° 11

M. F. Louis, âgé de 55 ans, présente depuis 8 ans un goitre cervical découvert à l'occasion d'une visite de médecine du travail, de volume modéré, sans signes accompagnateurs.

Il est hospitalisé le 10-3-71 dans le service du Pr. R. Putelat pour accident asphyxique lors d'un épisode pulmonaire infectieux. Il n'y a pas d'autre signe compressif.

L'examen clinique montre à la palpation du cou un goitre prédominant à droite. Dans le creux sus-claviculaire gauche, on sent le pôle supérieur d'une tumeur plongeant dans le médiastin, ascencionnant à la toux et à la déglutition. Il n'existe pas de signes d'hyperthyroïdie. L'examen général est satisfaisant.

A la radiographie, on constate la présence d'une opacité médiastinale supérieure médiane et gauche, descendant jusqu'à la crosse aortique, sans calcifications ; sur le cliché de profil, ce goitre thoracique est situé dans le médiastin postérieur et présente un prolongement inter-trachéo-oesophagien, refoulant l'oesophage à droite et en arrière, la trachée à droite et en avant.

La scintigraphie, outre un lobe droit de dimensions normales avec pôle inférieur hyperfixant, met en évidence un volumineux prolongement intrathoracique du lobe gauche. Il n'y a pas de troubles de fixation globale.

L'intervention (Pr. Viard, Dr. Crévy) est pratiquée le 17-3-71.

- Cervicotomie transversale avec section des muscles sous-hyoïdiens.

- On aborde le lobe gauche thyroïdien, prolongé dans le thorax par une énorme masse compacte de la taille d'une orange que l'on énuclée cependant facilement.

- Lobectomie totale gauche sans isolement du récurrent.

- Lobectomie subtotale droite ; la partie supérieure du lobe droit, froide à la scintigraphie, était une hématocèle.

- Fermeture sur drainage de Redon dans chaque loge.

L'examen anatomo-pathologique (N° L 9234, Dr. Bastien) porte sur un goitre de 180 g et permet le diagnostic histologique de goitre colloïde.

Les suites opératoires sont simples.

Ce malade, revu 2 ans plus tard, ne présente absolument aucun trouble, tant sur le plan thyroïdien que médiastinal.

OBSERVATION N° 12

Mme G. Marcelle, âgée de 63 ans, présente un goitre cervical apparu à l'âge de 13 ans et traité par iodothérapie ; ce goitre a augmenté progressivement de volume, sans toutefois entraîner de troubles compressifs. L'apparition et l'aggravation rapide d'un syndrôme de compression médiastinale avec dyspnée et tirage inspiratoire, circulation veineuse superficielle thoracique haute, entraînent l'hospitalisation le 4-3-1972 dans le service du Pr. R. Putelat.

L'examen clinique retrouve le volumineux goitre cervical, gros comme un pamplemousse, hétérogène avec multiples bosselures (goitre en "sonnaille"), de consistance mollasse, non vasculaire. Les pôles inférieurs des deux lobes thyroïdiens ne sont pas accessibles à la palpation. Il n'y a pas d'adénopathies, pas de signes d'hyperthyroïdie.

L'examen O.R.L. conclut à l'intégrité des récurrents.

L'examen radiologique met en évidence une opacité médiastinale supérieure droite de la taille d'une orange avec déviation trachéale très importante vers la droite et sténose.

Les clichés de profil permettent de localiser la tumeur dans le médiastin postéro-supérieur et de voir le prolongement inter-trachéo-oesophagien de ce goitre endothoracique rétrovasculaire gauche qui repousse la trachée en avant et l'oesophage en arrière. Au sein de la tumeur, on note la présence de nombreuses calcifications très grossières.

L'examen scintigraphique confirme les données radiologiques en montrant le prolongement endothoracique du lobe gauche. Il n'y a pas de troubles de fixation globale.

L'intervention chirurgicale (Dr. Girardier) est pratiquée le 17-3-72.

- Cervicotomie transversale avec préparation du champ opératoire pour une éventuelle sternotomie.

- Dans un premier temps, lobectomie totale droite après repérage du récurrent.

- Goitre endothoracique de la taille d'une orange développé à partir du lobe gauche et repoussant la trachée en avant et à droite, l'oesophage en arrière ; ce goitre est rétrovasculaire et s'insinue entre trachée et oesophage.

- Extirpation possible par la seule voie cervicale ; lobectomie subtotale gauche.

- Fermeture sur drainage de Redon dans le médiastin et la loge thyroïdienne.

. L'examen histologique (N° Q 5123, Dr. Bastien), sur une pièce de 190 g, révèle la présence d'adénomes vésiculaires multiples avec remaniements nécrotiques et hémorragiques.

Les suites opératoires sont simples, sans aucune complication ; une opothérapie substitutive est prescrite sur la base de 5 gouttes de thyroxine par jour.

OBSERVATION N° 13

Mme C. Rose, âgée de 70 ans, est hospitalisée le 24-11-71 dans le service de Médecine 2 (Pr. R. Putelat) pour bilan d'un

syndrôme de compression médiastinale associant dyspnée et circulation veineuse superficielle cervico-thoracique, à prédominance droite.

Dans ses antécédents, on relève l'apparition d'un goitre cervical à l'âge de 24 ans, de volume progressivement croissant, bien visible sur des photographies. A 44 ans, après un épisode de gêne cervicale, ce goitre est "avalé" lors de travaux ménagers, après élévation des bras ; cet épisode a entraîné une mutité transitoire, avec récupération progressive en 1 mois (la voix ayant alors changé de tonalité).

L'examen clinique ne retrouve pas de corps thyroïde cervical, mais seulement un comblement des creux sus-claviculaires. Il n'y a pas d'adénopathies, pas de signes d'hyperthyroïdie.

L'examen radiologique met en évidence une volumineuse opacité occupant tout le médiastin postéro-supérieur droit et la moitié supérieure de l'hémithorax droit, refoulant trachée et oesophage vers la gauche. On ne trouve pas de calcifications.

L'examen scintigraphique confirme le goitre endothoracique droit. Les valeurs de fixation globale et les valeurs sériques sont un peu basses, à la limite inférieure de la normale.

L'intervention chirurgicale est repoussée du fait de l'âge de la malade qui vient d'être opérée d'un hémangiopéricytome du col utérin (risque d'évolution maligne non négligeable).

Revue 7 mois après, cette malade ne présente aucune aggravation de l'état antérieur, les troubles compressifs étant relativement bien supportés.

OBSERVATION N° 14

Mme L. Marie-Louise, âgée de 66 ans, est hospitalisée le 19-3-72 dans le service de Médecine 2 (Pr. R. Futelat) pour récidive goitreuse après thyroïdectomie subtotale ; s'y associent des troubles compressifs, dyspnée d'effort et circulation veineuse superficielle thoracique supérieure gauche, ainsi que

des signes d'hyperthyroïdie, asthénie, palpitations, thermophobie et hypersudation des mains.

Cette malade a subi il y a 2 ans une thyroïdectomie subtotale pour un goitre cervical qui avait régulièrement augmenté de volume depuis son apparition à l'âge de 35 ans, en cours de grossesse. Il ne semble pas que cette malade ait alors présenté une hyperthyroïdie.

L'examen clinique permet de palper une masse cervicale antérieure à prédominance droite, mobile à la déglutition, et surtout un nodule dans le creux sus-sternal à gauche, dont on ne peut sentir le pôle inférieur. Il n'y a pas d'adénopathies. A l'examen général, on trouve une tachycardie, un tremblement des extrémités, un signe du tabouret positif. Le cholestérol est à 1 g/l ; toutefois, le réflexogramme achilléen est dans les limites de l'euthyroïdie.

L'examen O.R.L. montre l'absence de paralysie récurrentielle et un état inflammatoire banal.

Les radiographies pulmonaires mettent en évidence une opacité médiastinale antéro-supérieure gauche, refoulant trachée et oesophage en arrière et à droite, la trachée étant légèrement sténosée. Au sein de l'opacité, on trouve de nombreuses calcifications.

La scintigraphie, d'interprétation difficile, objective toutefois un prolongement thoracique du lobe gauche. Les valeurs de fixation globale et sériques sont perturbées dans le sens d'un début d'hyperthyroïdie, avec un P.B.I. à 8,3 mcg%, ce qui confirme les données cliniques.

Après traitement de thyroxine pendant 3 mois, l'intervention chirurgicale est pratiquée le 5-6-72 par le Pr. Barry.

- Cervicotomie transversale de Kocher.

- Découverte assez difficile d'un plan de clivage en raison de l'intervention antérieure.

- Corps thyroïde de gros volume avec prolongement médiastinal antérieur issu du lobe gauche, de la taille d'un oeuf de poule.

- Enucléation au cou aisée ; thyroïdectomie totale bilatérale.

- Hémostase difficile ; fermeture sur drainage de Redon.

L'examen histologique (N° P 1049, Dr. Dusserre) permet le diagnostic de goitre adénomateux multi-hétéro-nodulaire avec remaniements nécrotico-hémorragiques.

Les suites opératoires sont difficiles : grosses difficultés respiratoires après extubation, nécessitant une trachéotomie maintenue pendant quelques jours. Une dysphonie, sans paralysie récurrentielle, mais avec parésie des dilatateurs du larynx, s'améliore progressivement et disparaît en 6 mois. Une hypothyroïdie modérée rend nécessaire une thérapeutique substitutive avec de la thyroxine.

OBSERVATION N° 15

Mme V. Marie est une malade de 60 ans aux antécédents thyroïdiens chargés. A 20 ans, apparaît un goitre cervical avec hyperthyroïdie, nécessitant une thyroïdectomie 3 ans plus tard. A 27 ans, réapparaissent des signes d'hyperthyroïdie ; une nouvelle intervention est pratiquée,au cours de laquelle les récurrents sont sectionnés accidentellement. La dysphonie et les troubles.respiratoires saisonniers de type infectieux (favorisés par la paralysie des cordes vocales) sont améliorés par une cordopexie à 50 ans.

Cette malade est hospitalisée le 6-6-72 dans le service de Médecine 2 (Pr. R. Futelat) pour bilan d'hyperthyroïdie (amaigrissement de 4 kg en 4 mois, anxiété, palpitations, hypersudation) et troubles compressifs respiratoires (dyspnée, tirage inspiratoire, wheezing).

La palpation du cou ne perçoit que le pôle supérieur d'un goitre endothoracique, dans le creux sus-sternal à gauche. Il n'y a pas d'adénopathies. On relève comme signes d'hyperthyroïdie une tachycardie à 120-140, un tremblement fin des

extrémités, des réflexes ostéo-tendineux vifs ; le réflexogramme achilléen est à 190 ms.

L'examen O.R.L. montre une sténose sous-glottique.

L'examen radiologique permet de mettre en évidence une opacité médiastinale supérieure et antérieure, prédominant à gauche, descendant jusqu'au contact de la bronche souche gauche, avec sténose et déviation trachéale vers la droite, refoulement de l'oesophage en arrière et à gauche.

A la scintigraphie, on note une faible fixation dans la région correspondant au lobe gauche, une fixation sous-sternale importante, assez homogène. La fixation globale est à 27 % à 24 h, le P.B.I. à 6,7 mcg%.

L'intervention chirurgicale (Pr. Viard) est pratiquée le 3-11-72.

- Cervicotomie transversale de Kocher.
- Difficultés pour pénétrer dans la loge thyroïdienne ; il n'y a pas de corps thyroïde en position cervicale.
- Goitre rétrosternal, prévasculaire gauche, facilement énucléé par le cou ; petite plaie du tronc veineux brachio-céphalique suturée.
- Lobectomie thyroïdienne gauche totale.
- Fermeture sur drainage de Redon.

. L'examen anatomo-pathologique (N° 9186 Q, Pr. Michiels) portant sur une pièce opératoire de 80 g donne le diagnostic de goitre adénomateux plurinodulaire avec remaniements dégénératifs et sclérose.

Les suites opératoires sont simples, hormis une hémorragie importante par le drain. Les troubles respiratoires et les signes d'hyperthyroïdie ont disparu. Les radiographies thoraciques permettent de constater un élargissement du médiastin supérieur dû à un hématome, en régression progressive. La malade sort avec un traitement de 5 gouttes de thyroxine par jour.

OBSERVATION N° 16

M. M. Marcel, âgé de 49 ans, est hospitalisé le 11-7-72 dans le service de Clinique Chirurgicale (Pr. H. Viard) pour bilan d'une opacité médiastinale supérieure droite, découverte lors de l'examen radioscopique de médecine du travail. Il n'existe pas de troubles compressifs.

On retrouve dans ses antécédents un infarctus du myocarde en 1963, et la découverte d'un anévrysme du ventricule gauche 2 ans plus tard. Cet anévrysme est actuellement retrouvé à la radiographie, sans modification par rapport à 1965 ; il ne s'est accompagné jusqu'à présent d'aucun trouble clinique : pas de troubles du rythme, pas d'accidents thrombo-emboliques, le malade étant sous antivitamines K.

L'examen clinique montre une thyroïde cervicale normale, sans prolongement thoracique palpable. Il n'existe pas de signes d'hyperthyroïdie.

L'examen radiologique met en évidence une opacité médiastinale supérieure et antérieure droite, bien visible sur les tomographies, dense, à limite inférieure arrondie et nette, semblant prolongée par un pédicule supérieur, refoulant trachée et oesophage vers la gauche. Il n'y a pas de calcifications.

La bronchoscopie effectuée est négative.

La scintigraphie précise le diagnostic de goitre endothoracique : important prolongement rétrosternal semblant dépendre du lobe droit d'un corps thyroïde normofixant légèrement hypertrophié. La fixation globale et les valeurs sériques sont normales.

L'intervention chirurgicale (Dr. Girardier) est pratiquée le 28-7-72.

- Cervicotomie transversale avec section des muscles sous-hyoïdiens.

- Extériorisation facile du goitre thoracique, de la taille d'une orange, dépendant du lobe droit.

- Lobectomie droite totale après ligature des pédicules thyroïdiens supérieur et inférieur et dissection du récurrent.

- Fermeture sur drainage de Redon dans le médiastin antérieur et la loge thyroïdienne.

L'examen histologique (N° Q 7446, Pr. Michiels), portant sur une pièce de 100 g, donne le diagnostic de goitre adénomateux plurinodulaire subissant des remaniements dégénératifs majeurs, hémorragies surtout.

Les suites opératoires sont tout à fait simples.

OBSERVATION N° 17

Mme P. Madeleine, âgée de 67 ans, est hospitalisée le 4-10-72 dans le service de Clinique Chirurgicale (Pr. H. Viard) pour syndrôme asphyxique aigü avec toux incessante, dyspnée intense, tirage inspiratoire, faisant poser le diagnostic d'asthme atypique. On relève dans les antécédents de cette malade une dyspnée d'effort existant depuis 20 ans. Il n'existe pas d'autres symptômes de compression médiastinale.

A l'examen clinique, la palpation permet de percevoir, outre un corps thyroïde cervical normal, le pôle supérieur d'une masse endothoracique qui saille dans le creux sus-claviculaire droit à la toux. Il n'y a pas d'adénopathies, pas de signes d'hyperthyroïdie.

L'examen radiologique met en évidence une opacité médiastinale supérieure et antérieure avec déviation trachéale et discret refoulement de l'oesophage vers la droite ; cette masse est mobile à la déglutition en scopie ; elle contient quelques calcifications.

La scintigraphie montre une fixation normale et l'absence de zône froide, la présence d'un goitre de moyen volume, bas-situé et rétrosternal, à prédominance droite.

L'intervention (Pr. H. Viard, Dr. Favre) est pratiquée le 6-10-72.

- Cervicotomie transversale avec section des muscles sous-hyoïdiens.

- Lobe gauche de dimensions normales, sans prolongement rétrosternal.

- Goitre endothoracique développé aux dépens du lobe droit, plongeant en arrière de la fourchette sternale et de la clavicule droite ; énucléation au cou facile d'une tumeur de la masse d'une orange.

- Lobectomie totale droite avec contrôle des pédicules thyroïdiens supérieur et inférieur, après avoir isolé de bout en bout le récurrent.

- Fermeture sur drain de Redon laissé dans la loge thyroïdienne droite.

A l'histologie (N° Q 8578, Pr. Michiels), ce goitre de 100 g se révèle être adénomateux plurinodulaire, avec remaniements hémorragiques et calcifications.

Les suites opératoires sont simples, avec disparition des troubles respiratoires. Il n'y a pas de paralysie récurrentielle, ni d'hypothyroïdie.

OBSERVATION N° 18

M. D. Henri, âgé de 60 ans, est examiné en consultation externe le 12-12-72 par le Pr. R. Putelat, pour bilan d'un goitre cervical ancien (datant d'une dizaine d'années), sans gêne locale, sans augmentation de volume. Il n'y a pas de signes de compression, pas de signes d'hyperthyroïdie.

L'interrogatoire retrouve la notion d'un ictère en 1945, la découverte d'un ulcère gastro-duodénal il y a 15 ans, des troubles psychiques de type anxio-dépressif.

L'examen clinique met en évidence un goitre cervical diffus, de volume assez important, de consistance mollasse, mais avec de nombreux nodules cloutant sa surface, mobile à la toux, plongeant dans le thorax (limite inférieure non sensible.

Les radiographies montrent un élargissement du médiastin supérieur, prédominant à gauche. Sur le cliché de profil,

cette opacité est située dans le médiastin postérieur et tend à s'insinuer entre trachée et oesophage qu'elle repousse vers la droite, la trachée en avant, l'oesophage en arrière. Elle contient des calcifications ; elle ascencionne à la toux en scopie.

La scintigraphie, confirme le goitre cervical diffus et le prolongement médiastinal du lobe gauche. La fixation globale et les valeurs sér ques sont dans les limites de l'euthyroïdie.

L'intervention chirurgicale est repoussée à plusieurs reprises (décollements de rétine, états anxio-dépressifs), et la bonne tolérance de ce goitre est contrôlée par une surveillance régulière, le malade ne prenant comme traitement que 4 gouttes de thyroxine par jour.

OBSERVATION N° 19

Mme V. Andrée, âgée de 50 ans, est porteuse depuis l'âge de 12 ans d'un goitre cervical sans signes d'hyperthyroïdie, alors traité par iodothérapie pendant quelques mois. L'augmentation de volume de ce goitre, après son deuxième accouchement à 34 ans, et l'apparition d'une hyperthyroïdie nécessitent une thyroïdectomie subtotale qui entraîne la disparition des troubles. Depuis 3 ans, elle présente des crises angineuses fortes et fréquentes, avec anomalies significatives de l'électrocardiogramme.

Elle est hospitalisée le 13-12-72 dans le service de Médecine 2 (Pr. R. Putelat) pour bilan de cette coronarite. Il n'existe pas de signes de compression médiastinale, ni de symptômes d'hyperthyroïdie.

L'examen clinique permet de percevoir le pôle supérieur du lobe thyroïdien gauche, un lobe droit normal. Il n'y a pas d'adénopathies. L'examen O.R.L. est normal. Le réflexogramme achilléen est à 260 ms, le cholestérol à 2,92 g/l.

Les radiographies montrent un élargissement du médiastin supérieur ; cette opacité prédomine à droite et descend jusqu'à la bifurcation bronchique. Sur le cliché de profil,

cette image, de la taille d'une grosse orange, est située dans le médiastin antérieur. Il n'y a pas de retentissement trachéal ou oesophagien, pas de calcifications.

La scintigraphie donne les éléments suivants : thyroïde cervicale de position et dimensions normales, le lobe droit étant plus contrasté que le lobe gauche ; gros prolongement médiastinal dépendant vraisemblablement du lobe droit. La fixation globale et le P.B.I. sont dans les limites de l'euthyroïdie.

L'intervention chirurgicale (Pr. Viard, Dr. Favre) est pratiquée le 19-1-73.

- Cervicotomie transversale de Kocher.

- La recherche du plan de clivage est difficile du fait de la thyroïdectomie antérieure.

- On découvre un volumineux goitre endothoracique développé à partir du lobe droit, descendant derrière le sternum ; son accouchement par le cou est facile.

- On contrôle le pédicule vasculaire thyroïdien inférieur droit. L'éxérèse du goitre thoracique se fait sans toucher au corps thyroïde cervical.

- Fermeture classique en 3 plans sur drainage de Redon rétrosternal.

L'examen anatomo-pathologique (N° S 842, Pr. Michiels) porte sur une pièce de 100 g et révèle un goitre adénomateux plurinodulaire avec remaniements dégénératifs (hémorragies et scléro-hyalinose).

Les suites opératoires sont simples et marquées par la diminution des troubles coronariens, avec toutefois persistance des signes électrocardiographiques(signes d'ischémie). Les scintigraphie et radiographie post-opératoires sont normales ; il n'y a pas d'hypothyroïdie. Une opothérapie substitutive est néammoins prescrite avec une dose quotidienne de 5 gouttes de thyroxine.

OBSERVATION N° 20

M. M. René, âgé de 58 ans, présente depuis 20 ans un goitre cervical dont le volume a progressivement augmenté jusqu'à entraîner depuis peu une sensation de gêne cervicale et des symptômes de compression médiastinale : dyspnée, aggravée par le décubitus dorsal et une bronchite récente ; circulation veineuse superficielle thoracique haute modérée.

Ce tableau clinique motive l'hospitalisation le 15-1-73 dans le service de Médecine 2 (Pr. R. Putelat). On ne note pas de signes d'hyperthyroïdie, si ce n'est une asthénie intense.

L'examen clinique permet de retrouver un goitre cervical diffus, prédominant à droite, homogène, mobile à la déglutition, de consistance molle, non vasculaire ; l'isthme est hypertrophié et "clouté" de petits nodules superficiels. On ne perçoit pas le pôle inférieur du lobe gauche. Il n'y a pas d'adénopathies. L'examen O.R.L. est normal, ainsi que l'examen général.

Les radiographies de face montrent une opacité du médiastin supérieur, bilobée, descendant jusqu'à la bifurcation bronchique, prédominant à droite, refoulant la trachée vers la droite et l'oesophage vers la gauche. Sur les clichés de profil, cette tumeur ovoïde, de la taille d'un pamplemousse (13 x 8 cm), s'insinue entre trachée et oesophage qu'elle repousse respectivement en avant et en arrière. Il n'existe pas de calcifications.

La scintigraphie apporte un élément supplémentaire en faveur d'un goitre à migration croisée : le prolongement médiastinal du lobe gauche en"cravate" de la gauche vers la droite.

L'indication opératoire formelle est refusée par le malade qui sort du service avec 5 gouttes de thyroxine par jour.

OBSERVATION N° 21

Mme P. Denise, âgée de 50 ans, est hospitalisée le 21-1-73 dans le service de Médecine 2 (Pr. R. Putelat) après

découverte d'une image radiologique anormale du médiastin supérieur droit, lors d'un bilan préopératoire pour fibrome ; elle présente également des douleurs thoraciques hautes, sans irradiations, améliorées par traitement symptomatique.

L'examen clinique cervical permet la palpation d'un lobe thyroïdien gauche e morphologie normale ; on perçoit difficilement le pôle supérieur du lobe droit plongeant, affleurant la jonction sterno-claviculaire à la déglutition. Il n'y a pas d'adénopathies. L'examen O.R.L. est normal. L'examen général ne relève aucune anomalie.

L'examen radiologique montre une opacité médiastinale supérieure et antérieure droite, refoulant trachée et oesophage en arrière et à gauche. Il n'y a pas de calcifications visibles.

La scintigraphie confirme la position endothoracique du lobe droit, de fixation très hétérogène, et le caractère nodulaire du lobe gauche en position cervicale. Il n'y a pas de troubles de la fixation globale.

L'intervention chirurgicale (Dr. Favre) est pratiquée le 1-2-73.

- Cervicotomie transversale de Kocher.

- Goitre endothoracique développé aux dépens du lobe droit, polynodulaire ; énucléation au cou facile. Hémithyroïdectomie subtotale droite.

- Lobectomie gauche subtotale, car il existe un petit prolongement rétrosternal du lobe gauche.

- Révision d'hémostase et fermeture sur drainage de Redon dans la loge thyroïdienne.

L'histologie (N° S 1113) donne le diagnostic suivant : goitre adénomateux micro- et macro-vésiculaire avec remaniements oedèmateux et hémorragiques.

Les suites opératoires sont normales. La malade sort du service avec 5 gouttes de thyroxine par jour.

Revue en consultation 4 mois après, elle présente un signe de Chvosteck, expliqué par l'état neurotonique, le dosage de la calcémie étant normal.

OBSERVATION N° 22

Mme D. Marie, âgée de 74 ans, présente depuis 30 ans un goitre cervical prédominant à droite, apparu en période ménopausique, et s'accompagnant alors d'une maladie de Basedow traitée par iodothérapie.

Elle est hospitalisée le 24-4-73 dans le service de Médecine 2 (Pr. R. Putelat), pour dyspnée d'effort, dysphonie et signes d'hyperthyroïdie (amaigrissement de 10 kg en 6 mois, palpitations, asthénie, thermophobie et hypersudation).

L'examen clinique met en évidence une insuffisance cardiaque avec tachycardie, insuffisance mitrale fonctionnelle, oedèmes des membres inférieurs, arythmie complète à l'E.C.G. ; ce tableau peut faire évoquer une cardiothyréose.

La palpation cervicale permet de sentir un gros lobe thyroïdien droit ; il se prolonge par une masse de la taille d'un abricot, comblant le creux sus-sternal et se prolongeant dans le thorax, de consistance dure, mobile à la déglutition, déviant l'axe laryngo-trachéal vers la gauche. Le lobe gauche n'est pas perçu ; il n'y a pas d'adénopathies. Le réflexogramme est à 300 ms.

L'examen radiologique montre une opacité médiastinale supérieure et antérieure droite, refoulant trachée et oesophage en arrière et à gauche, avec légère sténose trachéale. Il y a des calcifications à la partie supérieure de l'opacité.

La scintigraphie n'est pas interprétable en raison d'une fixation très diffuse. Il n'y a pas de troubles des valeurs de fixation globale et sériques. On élimine une cardiothyréose ; l'insuffisance cardiaque est donc à traiter pour son propre compte.

Devant le tableau de défaillance cardiaque et le refus de la malade, l'intervention chirurgicale est repoussée.

Elle sort du service après stabilisation des troubles cardiaques.

OBSERVATION N° 23

Mme C. Angèle, âgée de 70 ans, est examinée en consultation externe le 22-6-73 par le Pr. R. Putelat pour bilan d'un goitre cervical. La fille de cette malade a été opérée d'un carcinome adénomorphe du corps thyroïde il y a 5 ans.

L'examen clinique met en évidence une obésité et une hypertension artérielle à 20/11. Le corps thyroïde n'est pas très facile à palper en raison de la brièveté du cou ; mais on sent ascencionner à la toux un petit goitre diffus prédominant sur le lobe droit, de consistance ferme, bien homogène. Il n'y a pas de signes de compression ou d'hyperthyroïdie.

En radioscopie, on voit également l'ombre thyroïdienne se prolonger dans le médiastin et ascencionner lors des mouvements de toux ou de déglutition.

Les radiographies et tomographies du médiastin supérieur montrent la présence du prolongement médiastinal bilatéral, avec toutefois prédominance droite, descendant jusqu'au niveau de la crosse aortique, situé dans le médiastin antérieur sur le cliché de profil; la trachée n'est pas refoulée, il n'y a pas de calcifications au sein de l'opacité.

A l'examen scintigraphique, on distingue : un lobe droit d'aspect normal, en dehors d'une hypofixation de son pôle inférieur qui correspond à la zône repérée radiologiquement ; un lobe gauche présentant un prolongement rétrosternal très important. La fixation globale et les valeurs sériques sont normales.

L'intervention chirurgicale (Pr. Ferry) est pratiquée le 10-1-74, après traitement de thyroxine pendant 6 mois.

- Cervicotomie avec section des muscles en travers.

- Libération progressive du goitre en commençant par le lobe gauche qui descend très bas dans le médiastin. Les deux lobes sont bosselés par de nombreux nodules. Après section des pédicules vasculaires, le prolongement médiastinal s'extériorise bien du côté gauche. Lobectomie totale gauche après dissection

et isolement du récurrent.

- A droite, petit prolongement médiastinal terminé par un nodule dur bien limité ; lobectomie subtotale après repérage du récurrent.

- Vérification de l'hémostase et fermeture plan par plan sur un drain de Redon.

L'examen histologique (N° S 9644) porte sur une pièce de 90 g et conclut au diagnostic suivant : adénomes thyroïdiens de type macro-vésiculaire, atteints de quelques remaniements hémorragiques.

Les suites opératoires sont tout à fait normales. Le réflexogramme achilléen est à 220 ms. La malade sort avec 5 gouttes de thyroxine par jour. Revue 6 mois plus tard, elle va tout à fait bien.

OBSERVATION N° 24

Mme M. Gabrielle, âgée de 80 ans, est hospitalisée le 28-5-73 dans le service de Médecine 2 (Pr. R. Putelat), pour troubles respiratoires (dyspnée aux mouvements de flexion-extension, cornage et toux sèche) aggravés par la survenue d'un épisode infectieux bronchique. Cette malade présente depuis l'âge de 32 ans un goitre cervical qui a progressivement augmenté de volume.

L'examen clinique permet la palpation d'un goitre cervical diffus, assez volumineux, conservant un certain degré de mobilité, sans adénopathies satellites. L'examen O.R.L. est normal ; l'examen général met en évidence une hypertension artérielle modérée et des troubles de la conduction auriculo-ventriculaire à l'E.C.G.

Sur les radiographies, on découvre un prolongement endothoracique sous la forme d'une opacité du médiastin supérieur et postérieur gauche, refoulant vers la droite la trachée qui est rétrécie en sablier au niveau de D3.

La scintigraphie montre un volumineux goitre cervical hétérogène, sans prolongement thoracique visible.

L'intervention chirurgicale (Pr. Viard, Dr. Favre) est effectuée le 12-6-73, après mise en place d'une sonde endocavitaire avec pace-maker sentinelle (du fait du bloc auriculo-ventriculaire).

- Cervicotomie transversale basse.

- Extériorisation d'un très volumineux lobe gauche qui présente un prolongement thoracique très net. L'énucléation de ce goitre endothoracique se fait un peu par fragmentation au niveau de la face postérieure, tant le parenchyme est fragile. On pratique une lobectomie gauche totale rapide, sans dissection du récurrent, du fait des hémorragies dues à une libération intra-capsulaire.

- Exploration de la loge thyroïdienne droite et découverte d'un goitre polynodulaire de volume modéré, se prolongeant en direction de la trachée. Lobectomie droite totale avec dissection du récurrent.

- Hémostase complémentaire ; fermeture sur drain dans la loge thyroïdienne.

- Corde vocale gauche peu mobile à l'extubation.

L'examen histologique (N° S 4367, Pr. Michiels) porte sur une pièce opératoire de 210 g et diagnostique un goitre adénomateux plurinodulaire atteint d'importants remaniements dégénératifs.

Les suites opératoires sont compliquées par une paralysie récurrentielle gauche prévisible et une hypothyroïdie nécessitant une opothérapie substitutive (thyroxine).

Revue 4 mois après, la malade va bien ; mais la paralysie récurrentielle n'a pas régressé (section vraisemblable du nerf). Une radioscopie permet de constater le retour de la trachée à sa position normale.

OBSERVATION N° 25

Mme G. Clotilde, âgée de 61 ans, présente depuis la puberté un goitre cervical alors traité par iodothérapie, du fait d'une hyperthyroïdie associée ; une récidive de l'hyperthyroïdie, avec apparition d'un nodule sus-sternal gauche à l'âge de 48 ans en période ménopausique, conduit à une nouvelle thérapeutique iodée.

Depuis 3 ans, ce goitre cervical augmente de volume et l'apparition de gêne à la déglutition dans certaines positions du cou (en particulier, en hyperextension), d'une légère dyspnée et d'une toux sèche amène l'hospitalisation le 22-11-73 dans le service de Médecine 2 (Pr. R. Putelat).

L'examen clinique permet de retrouver un lobe thyroïdien gauche nodulaire, d'environ 7 x 8 cm, qui ascencionne bien à la déglutition, mais dont on ne limite pas le pôle inférieur. Le lobe thyroïdien droit semble normal. Il n'y a pas d'adénopathies suspectes, pas de signes d'hyperthyroïdie. L'examen général est satisfaisant.

Les radiographies mettent en évidence une opacité médiastinale supérieure et antérieure gauche, se projetant jusqu'à la crosse aortique, refoulant trachée et oesophage vers la droite, sans calcifications ; en scopie, sa mobilité à la déglutition est parfaite.

La scintigraphie montre une augmentation de volume du corps thyroïde, surtout nette au niveau du lobe gauche très hétérogène ; il n'y a pas de fixation sous-claviculaire gauche. La fixation globale à 22-40-46 % et le P.B.I. à 6,6 mcg% sont dans les limites de l'euthyroïdie.

L'intervention chirurgicale (Dr. Sgro) est pratiquée le 18-1-74.

- Incision en cravate à 2 cm au-dessus du manubrium sternal, avec section des muscles sous-hyoïdiens.

- Découverte et énucléation facile du prolongement thoracique du lobe gauche, ne présentant pas d'adhérences au

pôle inférieur.

- Ligature des pédicules thyroïdiens supérieur et inférieur ; repérage du récurrent.

- Lobectomie thyroïdienne gauche totale.

- Fermeture en 3 plans sur drain de Redon.

L'examen anatomo-pathologique (N° S 9881, Pr. Michiels) conclut à un adénome thyroïdien avec remaniements dégénératifs.

Les suites opératoires sont marquées par une insuffisance respiratoire due à un rétrecissement inflammatoire de la trachée, traitée par corticoïdes, et par une paralysie récurrentielle gauche. La malade sort du service avec un traitement substitutif.

Revue 8 mois après, elle ne présente aucun trouble, la paralysie récurrentielle ayant complétement disparu .

OBSERVATION N° 26

M. H. Marsli, âgé de 52 ans, dont la fille a récemment été opérée d'un carcinome thyroïdien papillaire, présente un goitre cervical de volume progressivement croissant depuis 3 ans.

Il est hospitalisé le 2-1-74 dans le service de Médecine 2 (Pr. R. Putelat) pour bilan après découverte au dispensaire antituberculeux d'un élargissement du médiastin et d'une déviation trachéale à droite. Il n'existe pas de signes de compression médiastinale, sinon une toux sèche.

L'examen clinique de la région cervicale montre un goitre diffus assez important, avec lobe gauche prédominant,ferme, homogène, mobile ; le lobe gauche dont on ne peut percevoir le pôle inférieur se prolonge dans le thorax. L'axe laryngo-trachéal est déviée vers la droite. Il n'y a pas d'adénopathies. L'examen général est normal ; on ne note pas de symptômes d'hyperthyroïdie.

L'examen radiologique permet de retrouver l'opacité médiastinale supérieure et antérieure, prédominant à gauche, refoulant la trachée vers la droite, descendant jusqu'au niveau de la crosse aortique. Il n'y a pas de calcifications.

La scintigraphie confirme le volumineux goitre cervical avec lobe droit dense et homogène, lobe gauche pratiquement afixant et se réduisant à une discrète image de ses 2/3 moyen et supérieur. Il n'y a pas de fixation sous-sternale. Les valeurs de fixation globale et sériques sont normales.

L'intervention chirurgicale (Pr. Ag. Briet) est pratiquée le 8-1-74.

- Cervicotomie transversale avec section des muscles sous-hyoïdiens.

- Libération assez facile d'un volumineux lobe thyroïdien gauche dont la plus grande partie intrathoracique monte facilement au cou. Isolement facile du récurrent et lobectomie gauche totale.

- Exérèse de deux petits nodules du lobe droit.

- L'examen histologique extemporané conclut à la bénignité des lésions.

- Fermeture classique sur drain de Redon.

L'examen anatomo-pathologique (N° S 9547, Dr. Justrabo) porte sur une pièce de 220 g et diagnostique un goitre adénomateux macrovésiculaire avec remaniements hémorragiques.

Les suites opératoires sont simples ; le réflexogramme achilléen est à 220 ms. Le malade sort avec comme seul traitement un comprimé quotidien de thyroxine.

OBSERVATION N° 27

Mlle F. Paulette, âgée de 56 ans, est hospitalisée le 29-1-74 dans le service de Médecine 2 (Pr. R. Putelat), pour bilan d'un goitre cervical ancien, de caractère plongeant, après découverte d'un prolongement médiastinal lors d'un examen radioscopique systématique.

Ce goitre, apparu à l'âge de 20 ans, a progressivement augmenté de volume et entraîne une sensation de gêne cervicale. Il n'existe pas de signes de compression médiastinale.

On relève dans les antécédents de cette malade une hérédité thyroïdienne marquée dans la lignée maternelle, une tuberculose pulmonaire à 25 ans.

A l'examen clinique, le corps thyroïde est augmenté de volume, surtout au niveau du lobe droit dont on ne perçoit pas le pôle inférieur. Il n'y a pas de signes vasculaires, pas d'adénopathies cervicales. L'examen O.R.L. est normal, il n'y a pas de paralysie récurrentielle. Il n'existe pas de signes d'hyperthyroïdie ; le réflexogramme achilléen à 300 ms ferait plutôt évoquer une hypothyroïdie. L'examen général est satisfaisant.

L'examen radiologique met en évidence une opacité médiastinale supérieure et postérieure droite, de la taille d'un pamplemousse, déviant trachée et oesophage en arrière et vers la gauche. Il n'y a pas de calcifications.

La scintigraphie montre un lobe gauche normal, un lobe droit dont les 2/3 inférieurs, plongeant dans le médiastin, ne fixent pas l'Iode 131. Les valeurs de fixation globale (3-9-21 %) et sériques (P.B.I. à 3,6 mcg%) sont à la limite de l'hypothyroïdie.

L'intervention chirurgicale (Dr. Favre) est pratiquée le 15-2-74.

- Cervicotomie transversale de Kocher.
- Pôle supérieur du lobe droit facilement libéré.
- Pôle inférieur du lobe droit endothoracique. Accès difficile au doigt et difficultés opératoires pour le clivage, avec hémorragies dues à l'effraction de la capsule thyroïdienne.
- Hémostase du pédicule thyroïdien inférieur droit.
- Zône calcifiée adhérente à la trachée, avec petit prolongement rétro-trachéal, provenant du lobe droit, que l'on arrive néanmoins à libérer.
- Lobectomie droite totale. Le récurrent droit, traumatisé lors de la bascule du lobe droit, semble intact.
- Lobe thyroïdien gauche normal. Pas d'adénopathies cervicales.
- L'examen histologique extemporané étant hésitant, on ne totalise pas la thyroïdectomie.

- Fermeture sur drainage de Redon.

L'examen anatomo-pathologique (N° X 747, Dr. Justrabo) confirme les données de la scintigraphie en diagnostiquant un carcinome vésiculo-vésiculaire de la glande thyroïde, sur une pièce opératoire de 170 g.

Les suites opératoires sont simples ; la scintigraphie cervicale post-opératoire montre un lobe gauche normal, la scintigraphie totale l'absence de fixation anormale.

Un mois et demi après l'intervention, on administre à la malade une dose thérapeutique de 100 millicuries d'Iode 131. Un traitement substitutif est institué, avec 2 comprimés quotidiens de thyroxine.

Une scintigraphie de contrôle, effectuée 8 mois après l'intervention chirurgicale, montre une carte thyroïdienne blanche. Le réflexogramme achilléen est à 300 ms. Le bilan général retrouve une petite tuméfaction sus-claviculaire gauche, et un aspect fibrillaire de l'apophyse transverse gauche de L5 à la radiographie ; de nouveaux clichés excluent la possibilité d'une métastase osseuse.

OBSERVATION N° 29

M. F. François, âgé de 78 ans, est hospitalisé le 8-4-74 dans le service de Médecine 2 (Pr. R. Putelat), pour amaigrissement de 12 kg en 3 mois et troubles de compression médiastinale : syndrome de compression veineuse cave supérieure avec oedème en pélerine, cyanose et turgescence veineuse de la face et du cou ; syndrome de Claude-Bernard-Horner et paralysie récurrentielle droits ; douleurs cervicales basses droites irradiant vers le haut.

L'examen clinique met en évidence un corps thyroïde cervical de volume normal, non mobile à la déglutition, et un comblement du creux sus-claviculaire droit ; il est impossible de palper le pôle inférieur des deux lobes thyroïdiens.

L'examen général est peu satisfaisant.

Les radiographies face et profil montrent une opacité latéro-médiastinale droite, supérieure et antérieure, avec déviation trachéale et oesophagienne à gauche et en arrière. Cette image est immobile en scopie. Il n'y a pas de calcifications.

La scintigraphie permet de voir une image d'amputation intéressant la moitié inférieure du lobe droit, l'isthme et la portion attenante du lobe gauche. Le diagnostic le plus vraisemblable est celui de carcinome thyroïdien anaplasique. Les valeurs de fixation globale et sériques sont normales.

La biopsie proposée est refusée par le malade et l'intervention est rejetée en raison de l'état général et de l'âge.

Le malade sort avec un traitement corticoïde.

OBSERVATION N° 29

Mme B. Georgette, âgée de 48 ans, présente depuis 2 ans un goitre découvert à l'occasion d'épisodes de striction cervicale ; il a entraîné depuis plusieurs épisodes de dyspnée aigüe, conduisant à l'hospitalisation le 10-6-74 dans le service de Médecine 2 (Pr. R. Putelat). A noter une hérédité thyroïdienne chargée.

L'examen clinique perçoit à la palpation du cou un goitre diffus,avec nodule paramédian droit, bien mobile, ferme, et prédominant sur le lobe gauche dont on ne peut sentir le pôle inférieur. L'axe larvngo-trachéal est dévié vers la droite. Il n'y a pas de symptômes d'hyperthyroïdie ; le réflexogramme est à 300 ms. L'examen général est normal.

L'examen radiologique permet de voir une opacité du médiastin supérieur et postérieur gauche, avec prolongement intertrachéo-oesophagien vers la partie droite du médiastin supérieur. La trachée est fortement déviée vers la droite et en avant, l'oesophage en arrière. Il n'y a pas de calcifications.

La scintigraphie montre un énorme goitre au niveau du lobe thyroïdien gauche, avec un important prolongement médiastinal en cravate vers la droite. Les valeurs de fixation globale et sériques sont normales.

L'intervention chirurgicale (Dr. Sgro) est pratiquée le 9-8-74.

- Cervicotomie transversale basse avec section des muscles sous-hyoïdiens à gauche.

- Dissection et ligature des pédicules thyroïdiens supérieur et inférieur gauches ; dissection du récurrent gauche.

- Masse médiastinale reliée par un isthme parenchymateux à la partie interne du lobe gauche, grosse comme un pêche. Son pôle inférieur repose sur la crosse aortique ; elle refoule en arrière le tronc artériel brachio-céphalique, et la trachée en avant et à droite.

- Dissection et extirpation de cette masse ; hémithyroïdectomie gauche totale

- Fermeture sur double drainage de Redon.

L'examen histologique (N° X 6171, Dr. Justrabo) porte sur une pièce de 190 g et conclut à un goitre pluri-adénomateux de type macrovésiculaire.

Les suites opératoires sont simples ; un réflexogramme achilléen à 280 ms conduit à prescrire 1 comprimé de thyroxine par jour.

OBSERVATION N° 30

M. G. Georges, âgé de 77 ans, est hospitalisé le 10-6-74 dans le service de Clinique Chirurgicale (Pr. H. Viard), pour goitre cervical ancien, toux quinteuse depuis 1 an, et surtout dysphagie haute avec régurgitations depuis 2 mois. A noter un amaigrissement important depuis 6 mois.

L'examen clinique montre un goitre dur, développé aux dépens du lobe gauche, plongeant dans le médiastin ; il n'y a

pas d'adénopathies cervicales. L'état général est mauvais.

Les radiographies pulmonaires mettent en évidence un goitre plongeant calcifié sous forme d'une opacité médiastinale supérieure et antérieure gauche, refoulant la trachée vers la droite. On peut noter également la présence d'une caverne pulmonaire située dans le lobe supérieur droit.

Le transit oesophagien montre que l'oesophage est fortement dévié vers la droite par ce volumineux goitre calcifié, mais aussi qu'il est rétréci irrégulièrement à la jonction cervico-thoracique. L'oesophagoscopie confirme le néoplasme en montrant un rétrécissement infranchissable au niveau de l'oesophage cervical ; la biopsie permet le diagnostic histologique de carcinome malpighien moyennement différencié non kératinisant.

On ne pratique pas d'intervention sur le goitre ; seule est effectuée une gastrostomie d'alimentation.

OBSERVATION N° 31

Mme F. Angèle, âgée de 66 ans, est hospitalisée le 22-7-74 dans le service de Médecine 2 (Pr. R. Putelat) pour troubles compressifs dus à un goitre cervical apparu il y a une vingtaine d'années. Ce goitre a progressivement augmenté de volume, occupant tout le creux sus-sternal, et entraîne depuis 2 à 3 ans une dyspnée d'effort ; celle-ci s'est aggravée par deux crises de dyspnée de décubitus dans les 6 derniers mois. On remarquera l'apparition récente de douleurs cervicales basses irradiées dans les 2 bras et les mastoïdes, et une voix bitonale.

L'interrogatoire retrouve d'autre part une hystérectomie pour fibrome à 36 ans, dont les suites opératoires furent compliquées par des accidents thrombo-emboliques (phlébites et début d'embolie pulmonaire. Depuis ces accidents, la malade présente des troubles veineux des membres inférieurs avec phlébites à répétition et troubles trophiques majeurs, ce qui a nécéssité l'institution d'un traitement anticoagulant au long cours par antivitamines K.

A l'examen clinique, on note la présence d'un goitre nodulaire situé dans le creux sus-sternal, développé aux dépens du lobe thyroïdien gauche, ferme, mobile ; on ne perçoit pas son pôle inférieur qui se prolonge derrière le sternum. Il n'y a pas de signes d'hyperthyroïdie, pas d'adénopathies cervicales. L'examen général permet de retrouver une hypertension artérielle déjà ancienne et les troubles veineux des membres inférieurs.

L'examen O.R.L. montre une diminution de la mobilité de l'aryténoïde droit ; il n'existe pas de paralysie récurrentielle.

L'examen radiologique met en évidence une opacité médiastinale supérieure et antérieure gauche avec forte déviation trachéale vers la droite, et calcifications grossières intratumorales.

La scintigraphie confirme le goitre endothoracique qui semble prolonger le lobe gauche et qui contient un nodule froid. Le lobe thyroïdien droit est normal. Les valeurs de fixation globale et sériques sont normales.

L'intervention chirurgicale (Dr. Favre) est pratiquée le 1-8-74.

- Incision cervicale transverse basse.
- On aborde le lobe thyroïdien gauche qui est endothoracique ; l'énucléation au cou est facile.
- Lobectomie thyroïdienne gauche totale après contrôle des pédicules vasculaires et repérage du récurrent.
- Hémostase soigneuse ; fermeture en 3 plans sur drain de Redon.

L'examen anatomo-pathologique (N° X 5939), effectué sur une pièce opératoire de 100 g, diagnostique un adénome oncocytaire avec remaniements nécrotiques et hémorragiques.

Les suites opératoires sont normales ; la malade est à nouveau traitée par anticoagulants en raison des risques thromboemboliques. Le réflexogramme achilléen est à 280 ms et la malade sort du service avec, outre les antivitamines K, 5 gouttes de thyroxine par jour.

OBSERVATION N° 32

M. G. Charles, âgé de 68 ans, est hospitalisé le 15-11-74 dans le service de Médecine 2 (Pr. R. Putelat), pour bilan d'un goitre récidivant post-opératoire. Ce malade a en effet subi deux interventions thyroïdiennes, l'une en 1946 pour un nodule médian, l'autre en 1956 pour une récidive thyroïdienne sur le lobe droit avec hyperthyroïdie et goitre plongeant. Depuis un an, le patient a remarqué à nouveau le développement d'une hypertrophie thyroïdienne diffuse, avec comblement du creux sus-claviculaire gauche, sans signe compressif évident (toux banale chez ce fumeur).

On note une hypertension artérielle modérée et des accès de palpitations avec éréthisme considérable et crises sudorales, pouvant orienter vers une affection surrénalienne, un diabète gras traité par un comprimé de Glibenclamide.

L'examen clinique met en évidence une hypertrophie diffuse du lobe gauche dont on ne limite pas le pôle inférieur ; sur le lobe droit, il y a une formation nodulaire superficielle et saillante du volume d'un noyau de pêche. Il existe une circulation veineuse superficielle, mais sans turgescence et sans oedème du cou ; il n'y a pas d'adénopathies, pas de symptômes d'hyperthyroïdie. L'examen général est normal, ainsi qur l'E.C.G. chez ce malade qui a fait un crise angineuse en 1971. L'examen ne note pas de paralysie récurrentielle.

L'examen radiologique montre une opacité du médiastin supérieur gauche, paraissant antérieure, descendant jusqu'au niveau de la crosse aortique, refoulant vers la droite la trachée et l'oesophage dont le calibre n'est pas diminué.

La scintigraphie dessine un volumineux lobe thyroïdien gauche, de fixation hétérogène dans sa partie inférieure, émettant un prolongement médiastinal homolatéral responsable de la déviation trachéale. Il ne reste qu'une faible fixation au niveau du lobe droit. Les valeurs de fixation globale sont un peu élevées (41 % à 2h30), alors que le P.B.I. est diminué à 3,2 mcg%.

L'intervention chirurgicale (Pr. Viard) est pratiquée le 9-1-1975.

- Cervicotomie transversale avec section des muscles sous-hyoïdiens.

- La loge droite du corps thyroïde paraît totalement déshabitée, et manifestement, il y a eu une exérèse complète.

- Le goitre est développé à gauche et l'on arrive à trouver assez facilement le plan de dissection qui permet de faire le tour du goitre cervical. On pénètre aisément dans la loge endothoracique et l'on arrive à isoler le volumineux prolongement thoracique, sauf au niveau du pôle inférieur.

- L'accouchement au cou est difficile ; on s'aide de nombreux fils de traction et l'on attire le goitre peu à peu dans la région cervicale.

- Contrôle du pédicule thyroïdien supérieur ; contrôle de l'isthme ; contrôle des branches de l'artère thyroïdienne inférieure après isolement du récurrent.

- Il ne reste que peu de tissu thyroïdien après cette lobectomie presque totale : petit moignon polaire supérieur et quelques éléments au niveau de la lame postérieure.

- Drainage de Redon dans la loge thoracique.

- Fermeture classique en 3 plans.

L'examen histologique (N° Z 1204, Dr. Justrabo) porte sur une pièce de 300 g et met en évidence des adénomes de type vésiculaire subissant d'importants remaniements oedémateux et hémorragiques.

Les suites opératoires sont simples, à l'exception d'un hématome cervical évacué au 6ème jour. L'hypothèse d'un phéochromocytome est écartée sur les résultats des dosages biologiques. Le malade sort du service avec une opothérapie thyroïdienne. Revu deux mois après, il va tout à fait bien : l'examen est strictement normal.

OBSERVATION N° 33

Mme N. Germaine, âgée de 75 ans, est hospitalisée le 21-4-71 dans le service des voies respiratoires pour bilan général. Cette malade présente une insuffisance aortique, une hypertension variable ; depuis 6 mois, outre un petit diabète sucré, sont apparues des crises sudorales impressionnantes à évolution ascendante, accompagnées de douleurs thoraciques, éléments évocateurs d'un phéochromocytome.
Elle présente d'autre part un syndrôme de Claude-Bernard-Horner droit, et dans ses antécédents, on relève une intervention pour kyste hématique thyroïdien il y a 53 ans.

L'examen clinique du cou permet de sentir une boule dure sus-claviculaire droite en fin de déglutition ; on ne perçoit pas de goitre cervical, pas d'adénopathies. L'examen O.R.L. ne décèle pas de paralysie récurrentielle.

Les radiographies pulmonaires montrent une opacité médiastinale supérieure et antérieure droite avec déviation trachéale vers la gauche et présence de calcifications.

L'examen scintigraphique met en évidence une fixation cervicale normale, à l'exception d'une zône très hypofixante des 2/3 inférieurs du lobe droit ; il n'y a pas de fixation rétrosternale. Les valeurs de fixation globale et sériques sont normales.

Le bilan général pratiqué conduit au diagnostic de phéochromocytome associé à ce goitre thoracique. L'intervention est refusée par la malade.

Mme N. est revue 2 ans plus tard pour troubles coronariens (douleurs angineuses simples). Un mois après cette nouvelle hospitalisation, elle fait un malaise subit avec arrêt respiratoire et fibrillation ventriculaire ; malgré la réanimation immédiatement efficace, elle décède le lendemain.

La vérification anatomo-pathologique (N° N 1618, Dr. Viry) révèle, outre une hyperplasie diffuse de la surrénale gauche, un carcinome thyroïdien trabéculo-vésiculaire sur goitre endothoracique droit.

OBSERVATION N° 34

Mme V. Louise, âgée de 61 ans, présente un goitre cervical apparu il y a 40 ans, alors traité par l'Iode. Depuis un an, ce goitre s'accompagne de signes d'hyperthyroïdie : asthénie majeure, amaigrissement de 4 kg en 3 mois, palpitations surtout nocturnes (tachyarythmie), trémulation distale importante, polydipsie discrète. Ce tableau clinique conduit à l'hospitalisation le 12-1-70 dans le service de Médecine 2 (Pr. R.Putelat).

L'examen clinique met en évidence un goitre cervical diffus, de consistance ferme, peu mobile à la déglutition, prédominant sur le lobe droit qui plonge dans le thorax. Il n'y a pas de signes vasculaires, pas d'adénopathies. Le signe du tabouret est positif ; le métabolisme de base est de + 25 %, le cholestérol à 1,60 g. L'examen général trouve un éréthisme cardio-vasculaire et une arythmie complète à l'E.C.G., des réflexes ostéo-tendineux particulièrement vifs. L'examen O.R.L. est normal.

L'examen radiologique montre une opacité médiastinale supérieure et antérieure médiane, dépassant la crosse aortique, refoulant la trachée vers la gauche ; on note la présence de calcifications intratumorales.

La scintigraphie confirme le prolongement thoracique d'un lobe droit homogène ; le tiers inférieur du lobe gauche est hypofixant. Le P.B.I. est de 17 mcg %.

La malade reçoit le 29-1-70 15 millicuries d'Iode 131.

Elle est revue le 5-5-70 ; son état s'est amélioré avec prise pondérale de 3 kg, disparition des palpitations et de la polydipsie. Toutefois, la persistance de l'arythmie complète avec augmentation radiologique du volume du coeur nécessite la prescription de digitaliques. Sur les radiographies, on ne note aucun changement au niveau du goitre plongeant. On retrouve les troubles biologiques d'hyperthyroïdie : métabolisme basal à + 29 %, P.B.I. à 13 mcg %. On prescrit un traitement antithyroïdien immédiat ; l'intervention chirurgicale aura lieu dans quelques mois, après réduction de l'arythmie complète.

Une nouvelle hospitalisation intervient le 15-9-70. On retrouve l'arythmie complète ; mais l'hyperthyroïdie semble réduite, tant sur le plan clinique que biologique : métabolisme de base à -14 %, fixation thyroïdienne globale normale, P.B.I. à 3,7 mcg %. Le goitre plongeant n'a pas augmenté de volume sur les radiographies comme sur la scintigraphie.

L'intervention chirurgicale (Pr. Viard, Dr. Hurbin) est pratiquée le 2-10-70.

- Cervicotomie transversale simple.

- Prolongement intrathoracique développé aux dépens du lobe droit et surtout de l'isthme.

- Lobectomie totale droite qui emporte l'isthme ; celui-ci contient un trés gros nodule de la taille d'une mandarine. Récurrent soigneusement disséqué.

- Lobe gauche réduit aux dimensions d'une noix et comportant deux petits nodules ; lobectomie subtotale.

- Fermeture en 3 plans sur drainage de Redon.

L'examen histologique (N° L 6535, Dr. Justrabo) porte sur un goitre de 120 g et constate l'existence d'adénomes vésiculaires.

Les suites opératoires sont simples ; à signaler la réduction de l'arythmie avant même l'intervention. La malade sort du service avec du Valium comme seul traitement.

Elle est revue 2 ans plus tard ; l'examen clinique est normal, le coeur est en rythme sinusal. Les radiographies et la scintigraphie sont satisfaisantes.

E T U D E

A N A T O M O - P A T H O L O G I Q U E

I - LES DIVERSES CLASSIFICATIONS PROPOSEES

Depuis la première description du goitre intrathoracique par VON HALLER, de nombreuses classifications ont été proposées. Mais la multiplicité des termes employés ne permet pas de les comparer et tend à créer la confusion. Les définitions proposées ont surtout eu pour but de distinguer différents degrés dans la position du goitre intrathoracique, du cou vers le thorax, donc dans le plan vertical.

- En 1925, MONARD distingue :

1 - Le goitre plongeant qui n'est qu'un goitre cervical s'enfonçant dans le thorax lors d'une inspiration profonde;

2 - Le goitre endothoracique proprement dit, goitre dont un lobe ou deux s'enfoncent plus ou moins profondément dans le thorax, où ils vont se développer.

- En 1931, MERKE sépare trois types de goitres :

1 - Le goitre rétrosternal, dans lequel une petite portion est située derrière le sternum ;

2 - Le goitre endothoracique, dans lequel le pôle supérieur de la tumeur dépasse plus ou moins la fourchette sternale ;

3 - Le goitre médiastinal, situé totalement dans le thorax.

- HIGGINS distingue des goitres intrathoraciques complets ou incomplets, des goitres substernaux complets ou incomplets, des goitres sous-claviculaires.

- Toujours en 1931, CURTISS distingue :

1 - Les goitres médians se subdivisant en goitres rétrosternaux, goitres substernaux et goitres médiastinaux ;

2 - Les goitres latéraux comprenant les goitres supra-latéraux, rétroclaviculaires et subclaviculaires ;

3 - Les goitres rétroviscéraux.

- En 1934, LAHEY et SWINTON considèrent comme intrathoraciques tous les goitres qui pénètrent plus ou moins dans le thorax et distinguent deux degrés de pénétration :

1 - Le premier comprend les goitres qui descendent au voisinage de la crosse aortique ;

2 - Le second, ceux qui descendent au-dessous de la crosse .

- Pour VON HABERER en 1938, et pour ADAMS, seuls sont à considérer comme intrathoraciques les goitres situés entièrement dans le thorax.

- En 1939, SAHAJA, puis WAKELEY et MULVANY notent trois sortes de goitres intrathoraciques :

1 - La thyréoptose, lorsque le prolongement endothoracique est petit ;

2 - Le goitre intrathoracique proprement dit, lorsque la plus grande partie de la tumeur est dans le thorax ;

3 - Le goitre rétrosternal, où toute la tumeur est derrière le sternum .

- En 1946, BAZZOCHI englobe dans le groupe des goitres intrathoraciques tous les goitres qui sont en totalité ou en partie dans le thorax ; il distingue ;

1 - Les goitres endogènes développés aux dépens des thyroïdes aberrantes ;

2 - Les goitres exogènes développés à partir d'une thyroïde normale, ces derniers étant de beaucoup les plus fréquents. Ils peuvent être complets ou incomplets suivant qu'ils dépassent ou non la fourchette sternale lors des mouvements respiratoires. Ils sont toujours accompagnés d'un goitre cervical.

BAZZOCHI fait donc la différence, fondamentale à notre avis, entre goitre aberrant, autonome (ici endogène) à développement in situ et goitre plongeant, à migration thoracique (ici exogène) .

- En 1955, DOR et CARCASSONNE appellent :

1 - Goitre cervico-médiastinal celui dont la plus grande portion est cervicale (ancien goitre plongeant, thyréoptose, goitre profond) ;

2 - Goitre médiastino-cervical ou endothoracique celui dont la plus grande partie est dans le médiastin ;

3 - Goitre médiastinal celui dont le siège et le développement sont uniquement thoraciques, qu'il soit ou non associé à un goitre cervical, auquel il n'est évidemment pas rattaché.

- En 1966, J.MATHEY distingue :

1 - Les goitres endothoraciques purs qui sont des tumeurs à développement thoracique unique, reliés ou non à un corps thyroïde cliniquement normal ;

2 - Les goitres plongeants qui sont des tumeurs dont la masse principale est à développement thoracique,mais associés à un goitre cervical.

- Toujours en 1966, R.MERCIER différencie :

1 - Les goitres cervico-thoraciques ou cervicaux à prolongement thoracique dont la partie thoracique, relativement importante, n'est pas l'essentiel de la tumeur ;

2 - Les goitres plongeants dont la plus grande partie est dans le thorax ;

3 - Les goitres thoraciques purs en totalité intrathoraciques et sans aucune connexion avec la glande thyroïde cervicale.

- Aucune de ces classifications n'est réellement satisfaisante ; d'autant qu'il nous semble nécessaire de différencier, avec Merlier et Eschapasse, les goitres endothoraciques ectopiques purement médiastinaux et les goitres à migration endothoracique avec toutes leurs variétés de développement.

II - RAPPEL ANATOMIQUE

Les goitres plongeants se développent dans la région cervico-médiastinale. Il est donc indispensable d'en rappeler l'anatomie afin de mieux comprendre les voies de migration de ces goitres, les différentes variétés anatomiques rencontrées, le retentissement sur les organes de voisinage.

Ces connaissances sont nécessaires pour faciliter le diagnostic et permettre le choix d'une voie d'abord chirurgicale adaptée.

La région cervico-médiastinale est un couloir constitué de deux parties cervicale et médiastinale, larges et extensibles communiquant par un passage rigide et rétréci, le défilé cervico-thoracique. L'unité anatomique de cette région est réalisée par son contenu : axe viscéral trachéo-oesophagien, troncs vasculo-nerveux, formations glandulaires, aponévroses et espaces celluleux.

A - LE DEFILE CERVICO-THORACIQUE

Il est inextensible et indéformable car délimité par un cadre osseux. Celui-ci est constitué par le manubrium sternal en avant et en bas, les premières côtes latéralement et la première vertèbre dorsale en haut et en arrière.

L'orifice ainsi ménagé est encore rétréci partiellement en avant et en haut par les extrémités internes des clavicules. Situé dans un plan fortement oblique en bas et en avant, il mesure 5 cm dans le sens antéro-postérieur et 10 cm dans le sens transversal.

B - LES LIMITES DE LA REGION CERVICO-MEDIASTINALE

1 - La limite postérieure est constituée par le rachis et les muscles prévertébraux recouverts par leur aponévrose.

2 - Les limites latérales sont musculaires à l'étage cervical. A l'étage thoracique, elles sont constituées par la face interne médiastinale des sommets pulmonaires revêtus de leur enveloppe pleurale.

Les sinus costo-médiastinaux antérieurs, le droit concave, le gauche convexe, atteignent la ligne médiane au niveau du deuxième cartilage ; ils sont séparés du plan sterno-costal par le fascia endothoracique aisément décollable, créant un plan de clivage pleuro-médiastinal.

3 - La limite antérieure est différente suivant le niveau considéré, cervical ou médiastinal :

- Au niveau cervical, elle est musculo-aponévrotique et permet une exploration manuelle.

Sous la peau et le tissu cellulaire sous-cutané, se trouvent les muscles cervicaux, répartis en 3 plans :

a) un plan superficiel comprenant les sterno-cléido-mastoïdiens reliés par l'aponévrose cervicale superficielle. Sur la ligne médiane et au-dessous du corps thyroïde, celle-ci se dédouble pour former l'espace sus-sternal où l'on trouve dans le tissu cellulo-graisseux la partie inférieure des veines jugulaires antérieures et leur anastomose transversale, les vaisseaux et ganglions lymphatiques de la voie jugulaire antérieure.

La libération et la ligature de ces veines est un temps important et délicat dans la chirurgie des goitres plongeants du fait de leur fragilité et de leur gros calibre (surtout en cas de compression des gros troncs veineux).

b) un plan moyen constitué par les sterno-cléido-hyoïdiens et les omo-hyoïdiens, engainés dans l'aponévrose cervicale moyenne.

c) un plan profond formé par les sterno-thyroïdiens ; ceux-ci, reliés entre eux et aux omo-hyoïdiens par un dédoublement de l'aponévrose cervicale moyenne, forment un obstacle à la propagation antérieure des goitres.

- Au niveau thoracique, la limite antérieure est osseuse, formée par le manubrium sternal auquel s'articulent les clavicules et les 2 premières côtes.

Les artères mammaires internes vascularisent le sternum par des branches importantes ; il est nécessaire de contrôler ces vaisseaux lors de toute sternotomie.

C - LE CONTENU DE LA REGION CERVICO-MEDIASTINALE

Cette région s'organise autour de l'axe trachéo-oesophagien ; on y découvre des formations glandulaires, une gerbe de vaisseaux et de nerfs (fig.1 et 2).

Tous ces éléments sont entourés d'un tissu fibreux disposé en lames qui conditionnent les voies de migration des goitres vers le bas.

1 - L'axe viscéral trachéo-oesophagien est oblique en bas et en arrière. Cette inclinaison crée un espace entre trachée et fourchette sternale de 3 cm et favorise donc le développement des goitres vers le bas.

La trachée et l'oesophage sont réunis, au thorax comme au cou, par du tissu conjonctif peu dense et par des tractus appelés muscles trachéo-oesophagiens, composés de fibres musculaires lisses et de tissu fibro-élastique.

Ces tractus conjonctivo-musculaires sont fragiles et rompus facilement comme le démontrent la médiastinographie gazeuse par voie rétro-trachéale (Bariéty) et le développement de goitres endothoraciques intertrachéo-oesophagiens.

L'oesophage, entouré avec la trachée par la gaine viscérale, s'écarte progressivement de la colonne vertébrale dont il est séparé de 1 à 2 cm ; dans cet intervalle peut se développer le rare goitre rétro-oesophagien.

2 - Les éléments glandulaires sont au nombre de trois :

-corps thyroïde

-parathyroïdes

-thymus

- Le corps thyroïde est normalement situé à la partie antérieure du cou, en avant des premiers anneaux de la trachée et des parties latérales du larynx. Il est intimement solidaire de l'axe laryngo-trachéal. Recouvert par la capsule thyroïdienne, il est englobé dans un système aponévrotique formé par la gaine viscérale en arrière et l'aponévrose cervicale moyenne en avant.

- Les parathyroïdes sont situées à la face postérieure du lobe latéral du corps thyroïde.

- Le thymus est l'organe principal de la région chez l'enfant. Il est situé à la partie inférieure du cou et dans la cavité thoracique, en avant des gros vaisseaux du médiastin, plaqué contre la paroi antérieure (espace sus-sternal et plastron sterno-costal).

- Chez l'adulte, ses restes forment le corps adipeux rétro-sternal de Waldeyer d'aspect et de volume variables.

3 - Les vaisseaux se disposent en 2 plans :

- un plan profond artériel contre la trachée et l'oesophage ;

- un plan superficiel veineux contre la paroi antérieure.

- Le plan artériel est constitué par :

a) la crosse de l'aorte qui, au sortir du péricarde fibreux, se dirige en arrière et à gauche croisant la face latérale de l'axe trachéo-oesophagien.

b) ses trois branches ascendantes :

+ le tronc artériel brachio-céphalique, oblique en haut et à droite, en arrière, en direction de l'extrémité interne du premier cartilage costal, se divisant en carotide primitive droite et artère sous-clavière droite ;

+ la carotide primitive gauche, née en arrière et à gauche du tronc artériel, oblique à gauche et en arrière sur la face latérale gauche de la trachée ;

+ l'artère sous-clavière gauche , située dans le médiastin postérieur, derrière le flanc gauche de l'oesophage, longée à ce niveau par le canal thoracique.

- Le plan veineux est caractérisé par sa compressibilité avec retentissement clinique et sa fragilité avec risque chirurgical.

Se réunissant suivant un angle de 90° un peu déporté vers la droite, le tronc brachio-céphalique droit et le tronc brachio-céphalique gauche oblique en bas et à droite donnent naissance à la veine cave supérieure. Avant l'oreillette droite,celle-ci reçoit sur sa face postérieure la crosse de l'azygos.

Les veines thyroïdiennes inférieures se jettent à droite dans la veine cave supérieure, à l'angle de jonction des deux troncs veineux brachio-céphaliques, à gauche dans le tronc brachio-céphalique gauche.

- Les vaisseaux lymphatiques sont para-veineux, para-trachéo-oesophagiens.

4 - Les nerfs

- la chaîne sympathique postérieure est comprise dans un dédoublement de l'aponévrose vertébrale.

- les nerfs phréniques sont plus antérieurs et latéraux, plaqués à la face interne des poumons.

- le pneumogastrique droit, masqué en avant par le tronc veineux brachio-céphalique et la veine cave supérieure se porte en arrière et s'accole à la partie postérieure de la face latérale droite de la trachée.

- le pneumogastrique gauche descend jusqu'à la crosse de l'aorte, le long de la face externe de la carotide primitive gauche qu'il croise en X allongé.

- Dans la région cervico-médiastinale, ces deux nerfs donnent naissance à de nombreuses branches à destinée viscérale (trachée, bronches, poumons, coeur, oesophage), et surtout aux nerfs récurrents dont l'intérêt est capital tant du point de vue clinique que chirurgical.

- Le récurrent droit se détache du pneumogastrique en avant de l'artère sous-clavière. Il contourne cette artère en passant au-dessous, puis en arrière d'elle, et gagne par un trajet oblique en haut et en dedans la gouttière que forment la trachée et l'oesophage accolés. Il monte ensuite dans cette gouttière jusqu'au larynx.

- Le récurrent gauche se détache du pneumogastrique gauche en regard de la face inférieure de la crosse de l'aorte. Il se porte en arrière et décrit une anse qui embrasse dans sa concavité supérieure la portion horizontale de la crosse aortique. Il se dirige ensuite vers le haut, vers le larynx, et reste appliqué sur la face antérieure ou antéro-latérale gauche de l'oesophage qui déborde la trachée à gauche.

- Au niveau de l'extrémité inférieure du lobe latéral du corps thyroïde, les deux récurrents contractent avec les artères thyroïdiennes inférieures des rapports trés variables, mais en général étroits, qui favorisent leur découverte chirurgicale.

5 - Le tissu fibreux

Tous les organes contenus dans la région cervico-médiastinale sont entourés d'un tissu fibro-graisseux qui comble les espaces laissés libres. Ce tissu de soutien à une texture trés variable, créant des zones lâches, d'autres plus condensées, pouvant même réaliser de véritables feuillets aponévrotiques cervico-médiastinaux.

Leur intérêt est grand car ces aponévroses créent avec les organes et les vaisseaux des zones de résistance, déterminant ainsi les voies de migration possibles des goitres à développement thoracique.

Malheureusement, la description de ces plans de clivage varie avec chaque auteur, depuis Malgaigne jusqu'à Sebileau qui écrit : "Si la disposition des plans aponévrotiques ne change pas, nous, anatomistes, la faisons changer suivant nos artifices de dissection".

La médiastinographie gazeuse apporte une notion capitale : quelque soit le point d'injection, le gaz se répand secondairement et assez rapidement dans tout le médiastin (Barjéty). Il ne saurait donc y avoir, comme l'affirme Condorelli, de cloison étanche entre médiastin antérieur et médiastin postérieur.

Pour Mouviere, outre le prolongement vers le thorax de la gaine viscérale de structure hétérogène, englobant trachée, oesophage et récurrents, et séparé de l'aponévrose prévertébrale par l'espace rétro-viscéral, il existe une lame thyro-péricardique (fig.2) qui provient de l'union de l'aponévrose cervicale moyenne et de la gaine viscérale au niveau du bord inférieur du corps thyroïde.

Cette théorie, reprise par Carcassonne et Négre, a été complétée par G.Hemous. La lame cervico-péricardique doit sa continuité et sa résistance aux éléments vasculaires

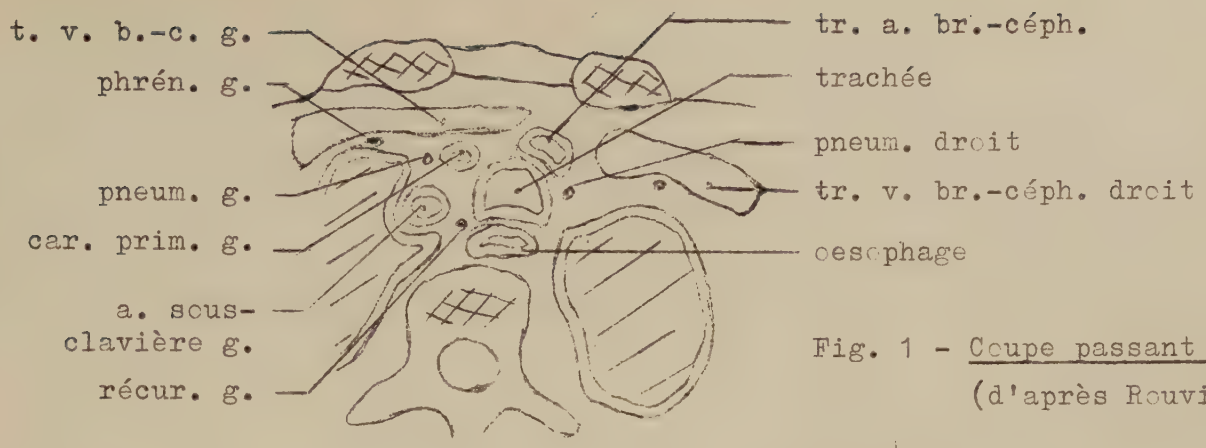

Fig. 1 - Coupe passant par D3 (d'après Rouvière).

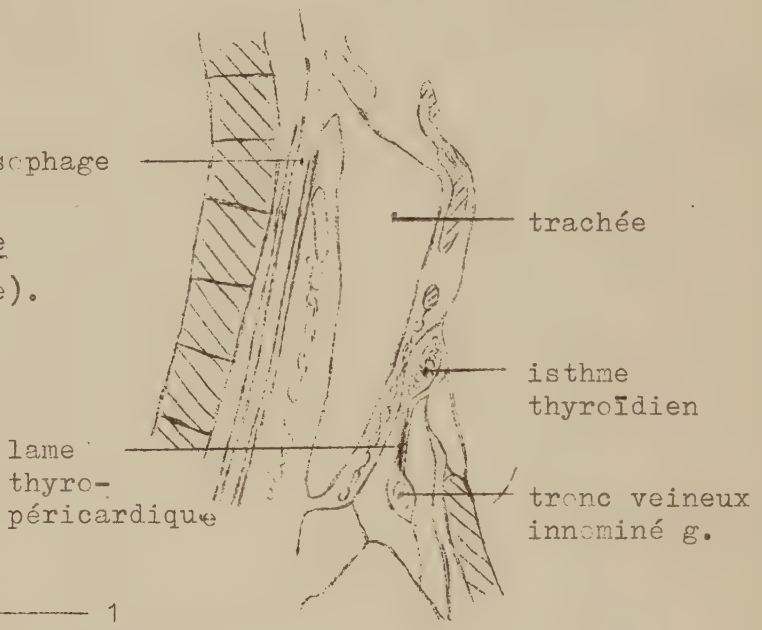

Fig. 2 - Coupe sagittale du cou (d'après Rouvière).

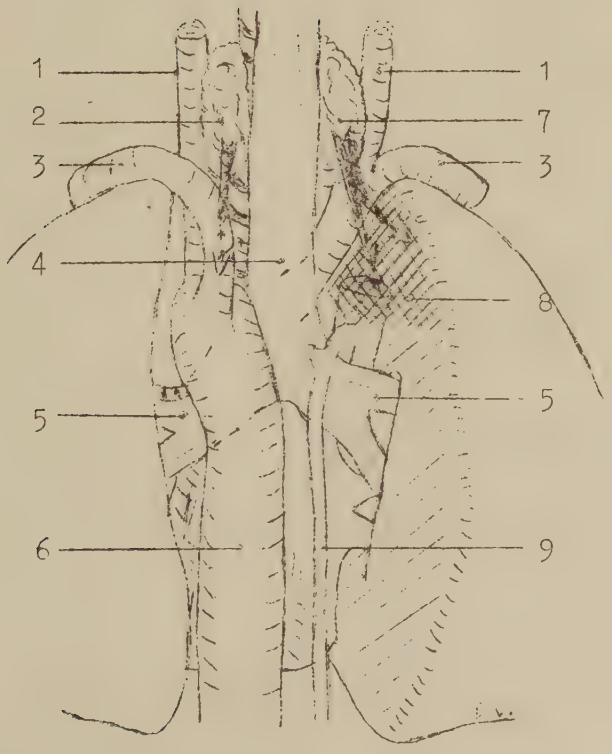

Fig. 3 - Espace médiastinal postéro-supérieur ; vue postérieure.

1 : A. carotides dr. et g.;
2 : lobe thyroïdien g. ;
3 : a. sous-clavières dr. et g. ;
4 : trachée ;
5 : bronches souches dr. et g.;
6 : aorte descendante ;
7 : lobe thyroïdien d. ;
8 : espace médiastinal postéro-supérieur droit ;
9 : grande veine azygos.

qu'elle englobe : pédicules vasculaires thyroïdiens, gros vaisseaux (en particulier troncs veineux brachio-céphaliques).

C'est donc le barrage de ces vaisseaux qui déterminera la migration des goitres dans le plan sagittal : soit antérieurs ou prévasculaires, soit postérieurs ou rétro-vasculaires.

A cette notion de lame fibro-conjonctive, s'ajoute celle d'espaces celluleux médiastinaux, lieux de migration privilégiés des goitres (fig.2).

- L'espace médiastinal antéro-supérieur est compris entre la lame thyro-péricardique et les troncs veineux en arrière, le creux sus-sternal et le plan osseux sterno-costal en avant. Il correspond à l'espace celluleux faisant communiquer cou et médiastin au niveau de la loge thymique et à cette loge elle-même (Merlier et Eschapasse).

Nous n'individualiserons pas comme Carcassonne de loge préveineuse ou rétro-veineuse du fait des adhérences entre les gros vaisseaux artériels et veineux.

- L'espace médiastinal postéro-supérieur est situé en arrière de la lame thyro-péricardique et des troncs vasculaires sous-claviers, en avant de l'aponévrose vertébrale. Cet espace est une voie de communication directe cervico-thoracique.

Il est divisé par l'axe trachéo-oesophagien en deux parties :

a) l'espace médiastinal postéro-supérieur droit, bien décrit par G.Hemous dans sa thèse, est large ; il a la forme d'un trapèze à grande base inférieure.

Ses limites sont les suivantes :

- en avant de droite à gauche, la veine cave supérieure qui adhère à la plèvre médiastinale droite, le tronc

veineux innominé droit, le tronc artériel brachio-céphalique droit qui tend à croiser la face antérieure de la trachée et dont la gaine vasculaire adhère intimement à la gaine viscérale trachéale ;

- en arrière, le fascia prévertébral jusqu'au moment où la plèvre costale pariétale se réfléchit pour former la plèvre médiastinale ;

- en dehors, la plèvre médiastinale droite depuis la veine cave supérieure en avant jusqu'à sa réflexion en plèvre costale pariétale ;

- en dedans, la paroi latérale droite de la trachée et de l'oesophage, doublée sur la gauche par la crosse aortique;

- en haut, la première côte et la bifurcation des troncs brachio-céphaliques artériels et veineux droits ;

- en bas, la crosse de l'azygos et le pédicule pulmonaire droit.

b) l'espace médiastinal postéro-supérieur gauche est trés étroit. Il se rétrécit de haut en bas, se terminant en cul-de-sac au niveau de la crosse aortique (Lochard).

Sa paroi antérieure est formée par l'artère carotide primitive gauche et le tronc innominé gauche.

Il est limité en dehors par l'artère sous-clavière gauche, en dedans par la trachée, l'oesophage et le récurrent gauche qui monte dans l'angle trachéo-oesophagien, en arrière par le fascia prévertébral.

La connaissance de ces espaces médiastinaux postérieurs est essentielle pour bien comprendre la grande facilité de migration à droite et les difficultés rencontrées par un goitre à migration postérieure gauche du fait du barrage représenté par les gros troncs artériels, véritables haubans, peu mobilisables (Négre).

III - VOIES DE MIGRATION DES GOITRES A DEVELOPPEMENT THORACIQUE ET CLASSIFICATION

Il convient, comme nous l'avons déjà exposé, de séparer les goitres thoraciques en deux groupes :

- les goitres autonomes ectopiques ou aberrants ;
- les goitres plongeants.

En cela, nous nous rallions à la classification actuelle, bien étudiée par Merlier et Eschapasse.

- LES GOITRES AUTONOMES

Ectopiques ou aberrants, ce sont de véritables tumeurs médiastinales, en général situées dans le médiastin supérieur. Ces goitres autonomes, associés dans 40 % des cas à un goitre cervical, voire à un goitre plongeant, n'ont pas de liaison parenchymateuse avec le corps thyroïde cervical.

J.P.Wastl a bien étudié ce problème dans sa thèse, relatant 19 cas retrouvés dans la littérature ; sa statistique personnelle par rapport à la totalité des goitres endothoraciques est de 9,4 % de goitres autonomes. Les autres auteurs font état de fréquences infiniment variables allant de 2,3 % (Wakeley et Lulvany) à 38 % (Mathey), Lahey niant même l'existence de ces goitres aberrants.

Cependant nous rappelons que la multiplicité des classifications ne permet pas de comparer ces statistiques.

Dans leur étude, Merlier et Eschapasse ont relevé 57 goitres autonomes sur 1177 observations, ce qui donne un pourcentage de 5 % ; toutefois un facteur d'erreur a pu intervenir, des goitres classés "autonomes" peuvent n'être que des goitres "oubliés" aprés thyroïdectomie dans 10 % des cas.

Ces goitres sont situés dans le médiastin aussi bien en avant, latéralement, qu'en arrière. Ils sont exceptionnels dans le médiastin inférieur. Means, Guedj et Saegesser en relèvent chacun un cas.

La vascularisation de ces goitres autonomes a une origine médiastinale : artères sous-clavière, mammaire interne ou intercostales ; aorte ou ses branches ; artères thymiques.

B - LES GOITRES PLONGEANTS

Le goitre cervical en se développant a deux possibilités d'extension :

- soit en avant et latéralement, reposant sur le squelette osseux du défilé cervico-thoracique ; il reste cervical et n'entre donc pas dans le cadre de notre étude.

- soit vers le bas pour des raisons que nous étudierons plus loin. Il va alors franchir le défilé cervico-thoracique, pénétrer dans le médiastin et s'y développer. Ce goitre migrateur devient un goitre plongeant.

Il est toujours relié au corps thyroïde cervical par du parenchyme glandulaire formant un pédicule plus ou moins étroit et plus ou moins long, parfois réduit à un reliquat fibreux.

Le développement thoracique se fait en général à partir de l'un de ses lobes, ou des deux lobes, exceptionnellement de l'isthme, parfois de l'ensemble de la glande.

La migration du goitre est sous la dépendance des zones de résistance rencontrées (éventail vasculaire et lame thyro-péricardique) et des zones de faiblesse qui les séparent, éléments décrits au cours de l'étude anatomique de la région ; elle va donc se faire soit en avant, soit en arrière des

vaisseaux, dépendant aussi en partie du point de départ sur le corps thyroïde (travaux de Nègre et Balmes, Carcassonne et Dor, Borrelly et Cinqualbre).

1 - Goitres prévasculaires ou goitres à développement antérieur

Ce sont les plus fréquents. Ils naissent en général du pôle antéro-inférieur des lobes thyroïdiens, passent en avant de la lame thyro-péricardique et du plan vasculaire (confluent de Pirogoff et vaisseaux sous-claviers), et migrent dans l'espace celluleux de la loge thymique, immédiatement en arrière du sternum (fig.4 et 5).

- Bilatéraux et médians, ils compriment rapidement la trachée et les veines car ils sont bloqués entre le plastron sterno-costal et le plan vertébral.

- Unilatéraux, ils sont rapidement antero-latéraux à droite ou à gauche et échappent plus facilement aux contraintes osseuses. A droite, ils peuvent atteindre un volume important, le poumon se laissant facilement déprimer ; à gauche, leur expansion est limitée par la crosse de l'aorte et ses branches et les signes fonctionnels de compression trachéale sont précoces.

Lors du 73ème Congrès de Chirurgie, Merlier et Eschapasse recensent 651 goitres prévasculaires sur 866 cas, soit 75 %, ce que confirment les pourcentages publiés par différents auteurs :

Ribet	50 %	Lamy et Witz	72 %
Dubost	68 %	Kim	80 %
Morand	68 %	Garnier	84 %
Gillet	70 %	Eschapasse	84 %
Roenspies	70 %	Rioux	86 %

* * * Notre étude nous permet de rapporter 21 observations de goitres prévasculaires sur 34, soit 62 %.

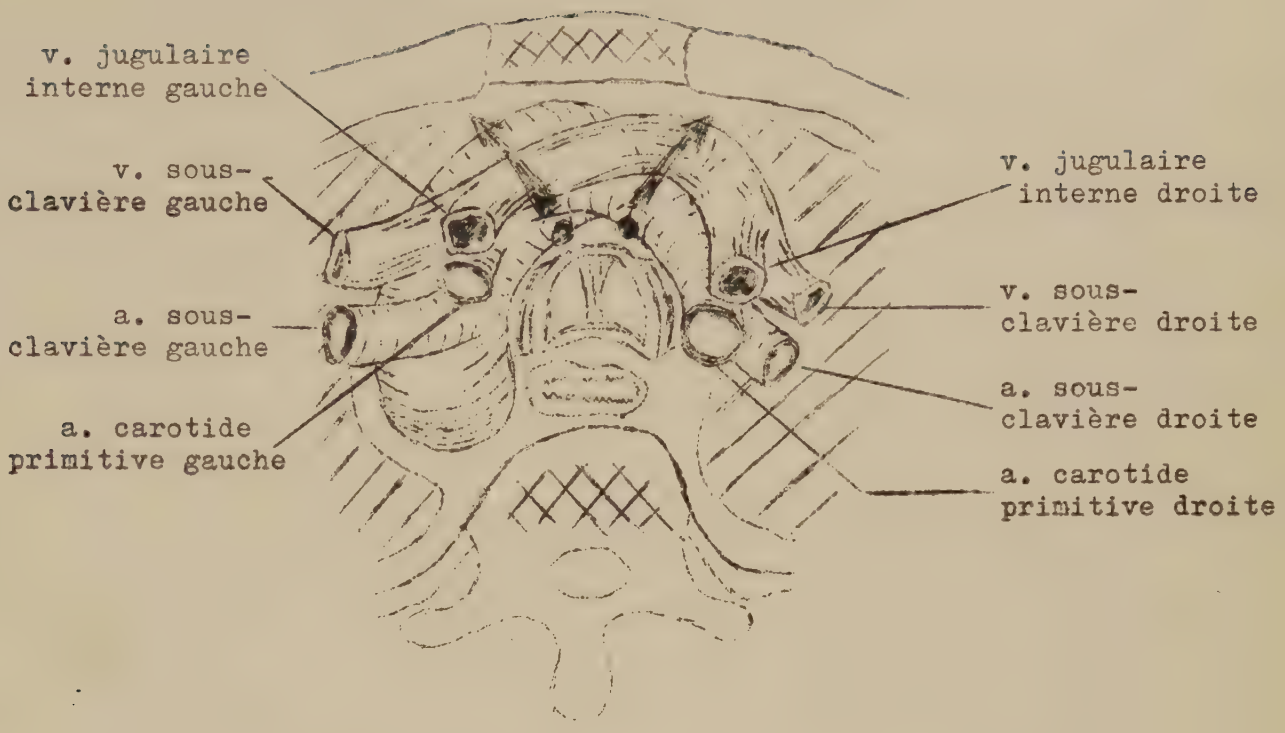

Fig. 4 - Vue plongeante du médiastin supérieur.
Migration du goitre prévasculaire.

Fig. 5 - Vue frontale du médiastin antérieur.
Migration du goitre prévasculaire.

2 - Goitres rétrovasculaires ou goitres à développement postérieur

Ils naissent en général du pôle postéro-inférieur d'un lobe thyroïdien.

Leur migration se fait en arrière de la lame thyro-péricardique et des vaisseaux sous-claviers, en avant de l'aponévrose vertébrale, vers l'espace médiastinal postéro-supérieur droit ou gauche (fig.3 et 6). Ces goitres rétro-vasculaires sont également appelés postérieurs (Sweet, Ellis, Nègre, Dubost, Razemon, Tala...).

Pour Dor et Carcassonne, ils sont rares (6 à 8 % des goitres plongeants), mais ils considèrent comme goitres postérieurs les seuls goitres rétro-oesophagiens, effectivement exceptionnels (Santy). Nous éliminerons également la distinction entre goitre pré-artériel et rétro-artériel : l'anatomie de la lame thyro-péricardique et des vaisseaux qui la sous-tendent ne peut justifier une migration entre plans artériel et veineux.

La plupart des auteurs donnent pour les goitres postérieurs une fréquence de 25 % (Merlier et Eschapasse) :

Rioux	14 %	Roenspies	30 %
Garnier	16 %	Morand	32 %
Kim	20 %	Dubost	32 %
Gillet	28 %	Ribet	50 %
Witz	28 %		

* * * Nous en avons relevé 13 sur 34, soit 38 %.

- A droite, le goitre migre facilement en croisant la face latérale de l'axe trachéo-oesophagien et atteint l'espace postéro-supérieur droit qui est très large; son extension n'est limitée qu'à gauche par l'oesophage et la trachée, et en avant par le plan vasculaire ; il se développe en refoulant et déprimant la plèvre médiastine et le poumon droit (fig.3).

1 - migration rétro-vasculaire gauche.

2 - migration rétro-trachéale.

3 - migration inter-trachéo-œsophagienne et migration croisée.

4 - migration rétro-vasculaire droite.

Fig. 6 - Vue plongeante shématique du médiastin supérieur. Voies de migration des goitres rétrovasculaires.

Fig. 7 - Goitre plongeant rétrovasculaire gauche.

Fig. 8 - Goitre plongeant rétro-œsophagien.

Fig. 9 - Goitre plongeant : inter-trachéo-œsophagien (1), à migration croisée (2).

Fig. 10 - Goitre plongeant pseudo-circulaire.

Comme Merlier et Eschapasse, et suivant le degré de migration postérieure, nous distinguerons :

a) les goitres latéro-viscéraux droits, correspondant aux goitres intermédiaires de Carcassonne.

b) les goitres médiastinaux droits, atteignant le rachis en arrière , bien étudiés par Nègre et Balnes. Parmi ceux-ci, les goitres rétro-oesophagiens sont trés rares.

c) quant aux goitres inter-trachéo-oesophagiens droits, ils sont exceptionnels ; en effet, l'espace postéro-supérieur droit est large et extensible vers la droite, n'obligeant pas la tumeur à forcer entre trachée et oesophage pour se développer.

* * * Dans notre étude, nous avons relevé 6 observations de goitres rétrovasculaires droits sur 34 goitres plongeants (soit 18 %), dont 1 à petit prolongement trachéal.

- A gauche, le goitre descend le long de l'axe viscéral dans l'espace médiastinal postéro-supérieur gauche. Cet espace, comme nous l'avons déjà dit, est un cul-de-sac étroit et peu profond, laissant peu de place au développement de la tumeur (fig.3). Celle-ci va donc s'appuyer sur les éléments vasculaires résistants et peu mobilisables, situés à gauche, en avant et en bas ; elle va dévier et comprimer trés rapidement l'axe trachéo-oesophagien et le récurrent situés sur sa droite.

a) C'est le goitre latéro-trachéal gauche (fig.7) qui peut trés rarement s'infiltrer en arrière de la sous-clavière gauche pour donner un goitre médiastinal postérieur gauche.

b) La paroi latérale droite de l'espace postéro-supérieur gauche présente des zones de faiblesse ; aussi si le goitre rétrovasculaire est volumineux, il va se

développer et s'insinuer entre les éléments de l'axe viscéral : goitre disséquant de Razemon et Ribet (fig.6).

Cette migration vers la droite du goitre disséquant peut se faire suivant trois voies :

+ migration entre trachée et plan vasculaire : elle est toute théorique car elle n'a jamais été rapportée dans la littérature (Cinqualbre).

+ migration entre trachée et oesophage (fig.9) : elle donne un goitre rétro-trachéal ou inter-trachéo-oesophagien qui risque d'entraîner le récurrent gauche dans son mouvement.

+ migration entre oesophage et rachis (fig.8) : c'est le goitre rétro-oesophagien gauche, rare.

c) Au maximum, lorsque le goitre a franchi le bord droit du médiastin, en entraînant trachée et oesophage déviés à droite, il peut librement se développer dans l'espace médiastinal postéro-supérieur droit : c'est le goitre à migration croisée (fig.9) décrit par Mitz et par Garnier, encore appelé goitre controlatéral par Lochard ou goitre en écharpe par Nègre. Cinqualbre en a fait une remarquable étude dans sa thèse. Cette variété est assez rare : Nègre n'en relève que 18 cas certains ; Merlier et Eschapasse en rapportent 25, lors du 73eme Congrés de Chirurgie. La migration vers la droite se fait le plus souvent entre trachée et oesophage.

Les goitres à migration croisée naissent tous à gauche ; Hilton et Griffin ont trouvé un seul goitre rétrovasculaire ayant migré entre trachée et oesophage de la droite vers la gauche.

d) Enfin, un goitre postérieur gauche à migration croisée et un goitre rétrovasculaire droit à prolongement rétrotrachéal peuvent se réunir en arrière de la trachée et donner un goitre dit circulaire ; leurs prolongements restent

séparables l'un de l'autre (Garnier, Dubost), et l'on ne peut parler alors que de goitre pseudo-circulaire (fig.10), dont Merlier et Eschapasse ont retenu 8 observations.

3 - Il est une notion capitale pour l'avenir chirurgical de ces tumeurs : quelque soit leur siège, les goitres plongeants conservent une vascularisation normale, contrairement aux goitres autonomes. C'est l'artère thyroïdienne inférieure qui est l'artère nourricière principale ; elle est allongée, dilatée et distribue de nombreuses branches au goitre endothoracique. Le retour veineux s'effectue par les veines thyroïdiennes inférieures. C'est par conséquent au cou que seront liés les pédicules thyroïdiens.

Au terme de cette étude, nous rappelons la classification des goitres à développement thoracique, inspirée de celle de Merlier et Eschapasse et nous indiquons le nombre de goitres correspondant à nos observations.

- Goitres autonomes.
- Goitres plongeants : 34 observations

+ prévasculaires ..... 21 soit 62 %
= droits ..... 9 soit 26 %
= gauches ..... 8 soit 24 %
= médians ..... 4 soit 12 %
+ rétrovasculaires ..... 13 soit 38 %
= droits ..... 6 soit 18 %
. latéro-trachéaux ..... 5 soit 15 %
. médiastinaux postérieurs .
. inter-trachéo-oesophagiens 1 soit 3 %
= gauches ..... 7 soit 20 %
. latéro-trachéaux ..... 1 soit 3 %
. rétro-oesophagiens .
. inter-trachéo-oesophagiens 4 soit 11 %
. à migration croisée ..... 2 soit 6 %
. annulaires .

IV - RAPPORTS ET RETENTISSEMENTS SUR LES ORGANES DE VOISINAGE

Dans leur migration vers le médiastin ou lors de leur développement médiastinal, les goitres intrathoraciques entrent en rapport avec de nombreux organes. Ces rapports expliquent le retentissement fonctionnel dont les signes font l'essentiel de l'étude clinique.

A - LE CORPS THYROIDE

Le goitre endothoracique est relié à cette glande par un pédicule , à l'exception du goitre autonome tout à fait indépendant. Certains auteurs, comme Pemberton, ont pensé que ce pédicule pouvait progressivement s'atrophier et disparaitre.

Il peut être :

- large, marqué par un rétrécissement au niveau de l'orifice cervico-thoracique ;

- étroit et long, difficile à disséquer ;

- enfin, réduit à un reliquat fibreux peu visible ; on risque dans ce cas d'oublier le prolongement thoracique d'un goitre cervical banal, ou de le considérer comme un goitre autonome.

A signaler l'association fréquente d'un goitre endothoracique et d'un goitre cervical.

B - LA TRACHEE

C'est l'organe le premier touché du fait de sa proximité avec le goitre. Les altérations de la trachée ont été bien étudiées par Wuhrman, Dor, puis par les auteurs américains, Lahey et Swinton, Wakeley et Mulvany.

La trachée est souvent déviée, surtout dans les goitres bénins ,plus rarement comprimée.

1 - La déviation se fait le plus souvent latéralement, du côté opposé à celui où se développe le goitre; la trachée peut être également légérement refoulée vers l'arrière en cas de goitre antérieur.

Cette scoliose trachéale est parfois homolatérale, dans les goitres à migration croisée.

2 - Les compressions trachéales, avec rétrécissement parfois important, surviennent essentiellement au niveau du défilé osseux cervico-thoracique et se divisent en :

- compression unilatérale droite ou gauche par un goitre pré- ou rétrovasculaire latéralisé ;

- compression bilatérale rare, par un goitre à développement bilatéral, sans déviation nette, rétrécissant la trachée en sablier ;

- compression antéro-postérieure , fréquente et précoce dans les goitres prévasculaires médians ;

- compression circulaire, signalée par Sweet et Garlock, mais trés rare, dans les goitres annulaires.

La compression a pour conséquences :

+ au niveau des cartilages trachéaux un accolement, un allongement, voire plus rarement un ramollissement ;

+ au niveau de la muqueuse trachéale, une congestion avec oedème, une hypersécrétion de mucus favorisant la surinfection et la formation de bouchons muqueux (Lahey) ;

+ au niveau du larynx, des troubles de la phonation sans paralysie récurrentielle.

C - L'OESOPHAGE

La compression oesophagienne est rare, le conduit digestif étant protégé efficacement par la trachée.

L'oesophage est d'ailleurs assez peu sensible à la compression goitreuse ; celle-ci n'entraîne qu'une dysphagie modérée. Elle s'observe essentiellement dans les goitres rétrovasculaires (H.Viard).

D - LES VEINES

Le retentissement du goitre sur le système veineux est fréquent et source de difficultés opératoires. Les veines sont facilement comprimées, en particulier les gros vaisseaux (veine cave supérieure, troncs brachio-céphaliques, sous-clavières et jugulaires), surtout dans les goitres à développement antérieur.

L'engorgement veineux peut se traduire par :

- des signes cliniques : circulation collatérale superficielle thoracique haute ;

- des complications :

+ hémorragies intra-kystique (Bodon et Piccolo) ;

+ oedème de la muqueuse trachéale, pouvant aggraver rapidement une compression de l'axe aérien ;

+ rupture vasculaire soit des veines trachéales avec hémoptysie (Burgess), soit de varices oesophagiennes hautes avec hématémèse (Kéminger) ;

+ asystolie rarissime (Fournier).

L'hémostase per-opératoire est rendue difficile par la fragilité et l'important calibre des veines thyroïdiennes, nécessitant des ligatures premières aprés recherche des pédicules vasculaires.

D'autre part, le goitre n'adhère jamais aux grosses formations veineuses thoraciques, du moins tant qu'il est bénin; cette notion de plan de clivage (Bérard) est essentielle pour expliquer les possibilités d'éxérèse par voie cervicale.

F - LES ARTERES

Le retentissement du goitre intrathoracique sur les gros troncs artériels est en principe minime, ceux-ci étant beaucoup plus résistants que les veines.

Les gros vaisseaux en contact avec le goitre lui transmettent leurs pulsations, ce qui peut égarer le diagnostic vers une tumeur vasculaire. La proximité du goitre nécessite une extrême prudence lors du temps chirurgical, afin de ne pas blesser ces artères, en particulier le tronc artériel brachio-céphalique.

L'artère thyroïdienne supérieure est allongée et dilatée ; elle doit être liée en premier.

L'artère thyroïdienne inférieure subit un allongement considérable car elle suit le goitre dans sa migration thoracique. Son trajet est donc variable, mais toujours postérieur.

Les artères nourricières du goitre plongeant sont toujours d'origine cervicale.

L'éventualité d'artères médiastinales irriguant le goitre est exceptionnelle, en dehors des goitres autonomes.

G - LES VAISSEAUX

Les connexions sont moins importantes, à l'exception des rapports intimes entre goitres rétrovasculaires gauches et canal thoracique.

H - LES NERFS

Le goitre à développement thoracique peut comprimer tous les nerfs passant dans le couloir cervico-médiastinal : pneumogastriques, phréniques, sympathique avec syndrôme de Claude-Bernard-Horner, nerfs cardiaques avec accidents cardiaques et hypertension artérielle (Holden).

Mais ce sont surtout les récurrents qui peuvent souffrir du développement du goitre plongeant. Ils sont en général comprimés, luxés en arrière et plaqués au-dedans contre la trachée (Lahey) par les goitres rétrovasculaires.

Le récurrent droit peut être entraîné par la tumeur au niveau de son anse, le gauche dans l'intervalle trachée-oesophage par un goitre inter-trachéo-oesophagien ou à migration croisée.

Il en résulte une paralysie récurrentielle unilatérale que l'on ne peut considérer comme un signe de malignité (Clute et Lawrence).

Les rapports étroits entre goitre plongeant et récurrent expliquent la nécessité de son repérage et de sa dissection soigneuse au début de l'intervention (Lahey, Welti, Blondeau).

F - LE TISSU MEDIASTINAL

Le goitre endothoracique évolue dans les plans de clivage précédemment décrits. En principe, ceux-ci existent toujours, et sont la clef de la chirurgie des goitres plongeants.

Cependant, ils peuvent disparaître en cas d'irradiation, et surtout de cancérisation avec envahissement des tissus et organes de voisinage, entraînant de grosses difficultés opératoires.

V - DONNEES HISTOLOGIQUES

D'aprés la définition de P.Masson, on ne doit appeler goitre que "les tuméfactions progressives ou permanentes non inflammatoires et non cancéreuses des glandes thyroïdes".

En fait, on appelle goitre en clinique, toute augmentation de volume globale ou partielle du corps thyroïde, ce qui comprend également les goitres inflammatoires ("faux-goitres") et les épithéliomas.

On retrouve au niveau thoracique toutes les variétés classiques de la pathologie thyroïdienne.

A - LES GOITRES BENINS

Leur pourcentage varie de 70 à 97 % sur de petites séries ; lors du 73eme Congrés de Chirurgie, Merlier et Eschapasse en ont relevé 1088 cas sur 1177 observations de goitres endothoraciques (93 %)

* * * Nous en avons trouvé 24 cas sur 26 examens histologiques, soit le même pourcentage de 93 %.

Ils représentent donc la grande majorité des goitres à développement thoracique.

Les différents types de goitres bénins présentent des lésions caractéristiques qui vont se succéder au cours de l'évolution , du stade hyperplasique au stade colloïde, puis au stade adénomateux.

1 - Le goitre parenchymateux hyperplasique diffus

- Il se présente macroscopiquement comme une hypertrophie diffuse et modérée de la glande thyroïde, avec une surface lisse richement vascularisée. Le parenchyme est homogène, sans nodule.

- Histologiquement, on observe une prolifération de vésicules de volume variable avec colloïde peu abondante.

- Ce type de goitre est rarement rencontré dans le thorax ; au stade de tumeur endothoracique, il a déjà évolué vers les formes suivantes.

2 - Le goitre colloïde

- Il est constitué par des vésicules distendues de taille variable (micro- ou macro-vésiculaire), comblées par une colloïde dense. L'épithélium quiescent est formé de cellules aplaties, endothéliformes.

- Les vésicules peuvent se rompre et des kystes peuvent se former ; des remaniements hémorragiques sont possibles.

- Leur vascularisation est importante, ce qui peut rendre la chirurgie difficile au moment de l'hémostase.

* * * Ce type de goitre est assez souvent rencontré dans le thorax : nous en avons observé 3, soit 12 % des 26 examens histologiques.

3 - Le goitre adénomateux ou nodulaire

- Les adénomes regroupent "toutes les tumeurs limitées, résultant d'une prolifération glandulaire localisée et séparée du parenchyme thyroïdien par une capsule de refoulement" (P.Nasson).

- Ils sont uniques ou multiples : adénome solitaire de siège superficiel ou profond, adénomes multiples donnant à la glande un aspect hétérogène. Ils sont entourés d'une capsule fibro-conjonctive nette, permettant un clivage facile.

- Microscopiquement, on distingue :

+ l'adénome de type vésiculaire avec vésicules de taille variable et sécrétion plus ou moins abondante de colloïde;

+ l'adénome trabéculaire avec travées cellulaires compactes ;

+ l'adénome tubuleux avec cordons cellulaires disposés autour d'étroites cavités de sécrétion allongées.

- Les goitres adénomateux, le plus souvent anciens, au niveau du thorax, de plus en plus mal vascularisés, sont le siège de remaniements importants : cavités pseudo-kystiques, oedème, hémorragies, nécrose, hyalinose, calcifications, voire ossifications.

Il convient de retenir l'intérêt évolutif des hémorragies (risque de compression rapide de l'axe aéro-digestif) et l'intérêt diagnostique des calcifications dont la découverte est un argument en faveur du goitre.

Sur le plan thérapeutique, la ponction de cavités kystiques permet de réduire considérablement le volume tumoral et facilite l'éxérèse du goitre par une voie d'abord étroite.

* * * Nous avons observé 21 cas de goitres adénomateux ou nodulaires sur 26 comptes-rendus anatomo-pathologiques soit 80 %.

4 - Les thyroïdites

- Trés rares, 6 cas sur 1177 observations dans la statistique de Merlier et Eschapasse, ce sont des thyroïdites auto-immunes (de Hashimoto, de De Quervain ou de Riedel).

- Elles posent un problème diagnostique avec les cancers par les adhérences et les difficultés opératoires qu'elles entraînent.

* * * Dans une de nos observations, des lésions de thyroïdite étaient associées à un adénome (obs.9).

B - LES TUMEURS MALIGNES

- Elles se retrouvent dans le thorax avec les mêmes caractères cliniques, évolutifs et histologiques que les tumeurs cervicales.

- Le diagnostic de malignité y est beaucoup plus difficile, car le siège profond de la tumeur est peu accessible à l'examen clinique.

L'évolution souvent trés longue se fait en deux phases, intracapsulaire puis extracapsulaire avec envahissement médiastinal.

- Merlier et Eschapasse ont relevé 88 cancers thyroïdiens, soit 7 % des 1177 observations recueillies. Ce pourcentage est variable selon les auteurs, de 4 % (Bok, Carcassonne, Garnier) à 15 % (Mathey).

* * * Nous en avons trouvé 2 cas sur 26 examens histologiques (obs.27 et 33) soit 8 %, un 3ème (obs.28) n'ayant pas eu de confirmation anatomo-pathologique.

- Le cancer développé sur goitre autonome est trés rare. Cordier, Dargent et Garnier en ont rapporté quelques cas lors du 68ème Congrés de Chirurgie : 1 cas personnel, 1 cas de Woolner pour 885 cancers thyroïdiens, 2 cas de Garnier pour 61 goitres thoraciques, 1 cas de Dargent pour 382 cancers thyroïdiens.

Nous distinguerons trois formes histologiques :

1 - L'épithélioma vésiculaire

Il survient entre 40 et 50 ans.

Sa tendance invasive locale est importante.

Moyennement adénotrope, il diffuse fréquemment par métastases parfois révélatrices, fixant l'iode comme la tumeur initiale.

L'éxérèse chirurgicale, souvent à visée palliative

et décompressive, peut donc être complétée par une administration d'Iode 131 efficace sur le cancer restant et les métastases.

2 - L'épithélioma trabéculaire

Il s'observe chez l'adulte jeune, avant 30 ans.

Sa tendance invasive est faible et son extension locale trés lente. Il est trés adénogène et ne fixe pas l'iode.

3 - Le carcinome anaplasique et le sarcome

D'évolution grave, ces deux formes surviennent surtout aprés 60 ans, sur goitre ancien.

Elles évoluent rapidement, par envahissement local avec compression médiastinale, et par métastases.

La chirurgie n'y est que palliative, complétée par une radiothérapie post-opératoire.

- P A T H O G E N I E -

I - PATHOGENIE DES GOITRES PLONGEANTS

Toujours rattachés au corps thyroïde par un pédicule plus ou moins large, plus ou moins long, ce sont des goitres migrants du cou et prolabés dans le thorax (Carcassonne).

Cette migration du goitre se fait, comme l'a souligné Pemberton, vers le bas et vers les zones de moindre résistance du tissu médiastinal.

Plusieurs facteurs vont favoriser cette descente : facteurs statiques et facteurs dynamiques.

A - FACTEURS STATIQUES

- A l'état normal, le pôle inférieur de chaque lobe thyroïdien affleure l'orifice supérieur du thorax.

La configuration particulière de chaque individu, en particulier des sujets brévilignes à cou court ou des cyphotiques, favorise l'engagement du goitre dans le défilé cervico-thoracique (Garnier, Merlier et Eschapasse).

- Les muscles sous-hyoïdiens, par la résistance opposée à l'expansion antérieure du goitre, entraînent sa descente vers les espaces celluleux médiastinaux.

- Une thyroïdectomie ancienne augmente encore cette résistance des plans antérieurs par la sclérose des tissus cicatriciels (Garlock).

B - FACTEURS DYNAMIQUES

Lahey a beaucoup insisté sur toutes les causes mécaniques qui sont responsables de la progression du goitre vers le médiastin.

- La pesanteur est le facteur essentiel d'entraînement du goitre, surtout aprés le passage du défilé

cervico-thoracique ; en effet, ce sont les goitres les plus gros qui sont les plus bas situés (Merlier et Eschapasse).

- Un élément important est constitué par la pression négative thoracique ; elle est maximale à l'inspiration qui augmente légérement le diamètre sagittal de l'orifice supérieur du thorax (Condorelli). Le goitre engagé est alors progressivement attiré dans le médiastin.

- Certains mouvements sont aussi responsables de la progression du goitre vers le bas :

+ la contraction des muscles sous-hyoïdiens (Clute et Lawrence) ;

+ les mouvements de flexion et rotation du cou (Curtis) ;

+ les mouvements de toux et de déglutition ;

+ la brusque élévation des bras (obs.13).

Toutes ces causes sont le plus souvent associées. Une fois prolabé dans le thorax, le goitre va s'y enclaver et se développer pour son propre compte.

II - PATHOGENIE DES GOITRES AUTONOMES

Leur pathogénie reste trés discutée ; certains auteurs comme Welti nient même leur existence.

Deux théories s'opposent :

+ la théorie dysembryoplasique, dans laquelle le goitre est une ectopie de développement ;

+ la théorie de l'ectopie acquise, où le goitre est une ectopie de migration.

A - LA THEORIE DYSEMBRYOPLASIQUE

Elle est basée sur l'étude de l'embryologie du corps thyroïde. Celui-ci se développe à partir de trois ébauches.

1 - Une ébauche impaire et médiane, la plus importante, provient de l'évagination entoblastique de la face antérieure du pharynx primitif. Ce petit diverticule se dirige en profondeur, en constituant le canal thyréo-glosse.

L'ébauche s'accroît et descend vers la face antérieure du cou, pour former l'essentiel du corps thyroïde, avec disparition progressive du tractus.

2 - Deux ébauches latérales naissent du versant endodermique de la quatrième fente branchiale, et forment les corps ultimo-branchiaux qui viennent rejoindre l'ébauche médiane déjà décrite.

- Le tractus thyréo-glosse doit normalement disparaître ; mais à son niveau existent des zones résiduelles se développant pour leur propre compte et donnant naissance à des glandes thyroïdes accessoires, sus- et sous-glottiques.

Nous citerons le rarissime goitre lingual (2 sur 7500 pour Lahey) et l'exceptionnel goitre endotrachéal (Guedj).

- L'existence de thyroïdes accessoires thoraciques peut être expliquée par deux mécanismes embryologiques, probablement associés.

. Tout d'abord, il y aurait défaut de fusion des corps ultimo-branchiaux avec l'ébauche médiane thyroïdienne (Crohn et Kobak).

. Puis ces résidus thyroïdiens, en contact avec l'ébauche cardiaque aux stades précoces, se solidarisant plus ou moins avec la crosse aortique, seraient entraînés par la descente du coeur lors de la déflexion cervicale et resteraient dans le thorax (Rogers, Demmer, Felberbraum).

- Dupon a émis une autre hypothèse : la possibilité de tumeurs tératoïdes contenant du tissu thyroïdien.

- Finalement, ces îlots thyroïdiens aberrants peuvent donner des tumeurs autonomes, situées le plus souvent au voisinage des gros vaisseaux de la base du coeur qui en assureront la vascularisation par des branches d'origine médiastinale.

B - LA THEORIE DE L'ECTOPIE CERVICALE

Nous avons vu comment se développe le goitre plongeant à partir de la thyroïde cervicale.

Le goitre autonome se développerait à partir d'un goitre migrateur ayant perdu toute connexion parenchymateuse avec le corps thyroïde normal (Pemberton, Santy). C'est la "fausse ectopie"de Gérard-Marchand.

Dans cette hypothèse, la vascularisation du goitre est toujours cervicale et la localisation du goitre autonome correspond au siège habituel des goitres migrateurs.

Il semble que ces deux théories, loin de s'opposer, correspondent à des formes différentes.

CIRCONSTANCES DE DECOUVERTE ET MANIFESTATIONS CLINIQUES DES COLITES ULCEREUSES

Les données de l'anatomo-pathologie et l'évolution anatomo-clinique expliquent la grande variété des signes révélateurs et cliniques des goitres endothoraciques.

Les circonstances de découverte sont trés diverses, depuis la latence clinique avec découverte opératoire, jusqu'à l'accident dramatique révélateur, en passant par la découverte radiologique et les signes de compression médiastinale ou de dysfonctionnement thyroïdien.

Nous distinguerons les goitres thoraciques asymptomatiques ou latents, et les goitres thoraciques symptomatiques.

I - GOITRES THORACIQUES ASYMPTOMATIQUES

-Leur latence clinique étant à postériori toute relative, il est plus juste de parler de goitres pauci-symptomatiques.

En effet, comme l'affirme Carcassonne dans sa thèse, les goitres thoraciques parfaitement silencieux sont trés rares : un examen minutieux, un interrogatoire précis permettent de déceler de petits signes de compression, en particulier trachéale, auxquels le malade attache peu d'importance.

-Pour Merlier et Eschapasse, ces goitres pauci-symptomatiques représentent 20 % du total des goitres à développement thoracique ; les statistiques publiées à ce jour rapportent des pourcentages de 10 à 30 % :

Garnier	8 %	Ribet	28 %
Witz	10 %	Reeve	32 %
Tala	10 %	Dubost	32 %
Couraud	28 %		

-La plupart de ces goitres latents sont découverts à l'occasion d'un examen radiologique systématique (en particulier en médecine du travail).

* * * Nous en avons découvert 8 de cette façon, ce qui donne un pourcentage de 23 %.

Le volume de ces goitres est en général peu important. Mais il n'y a pas de corrélation absolue entre volume tumoral et latence clinique ; car certains goitres, comme ceux du médiastin postérieur droit, peuvent atteindre des dimensions importantes, sans entraîner de manifestations fonctionnelles notables.

* * * Sur nos 8 goitres latents, tous de volume relativement faible, 4 étaient rétrovasculaires,

+ 3 à droite (obs.3, 10 et 27)

+ 1 à gauche (obs.1)

4 étaient prévasculaires,

+ 3 à droite (obs.8, 16 et 21)

+ 1 à gauche (obs.26).

- Exceptionnellement, le goitre thoracique, méconnu à l'examen clinique et sans traduction radiologique évidente, peut être découvert par la scintigraphie à l'Iode 131. Nous n'en connaissons que 3 cas rapportés par Garnier, Gorowski, Tala.

- Il est rare que le goitre reste méconnu jusqu'à l'intervention. Cette éventualité peut se voir surtout dans les cas de goitres thoraciques purs (Merlier).

Pour Dubost, et pour Blondeau, certains goitres avaient été considérés à tort comme purement cervicaux; cette éventualité ne doit pas se produire si les examens cliniques et radiologiques sont effectués avec soin avant l'intervention.

* * * Nous n'inclurons pas à ces 8 goitres latents celui découvert à l'occasion du bilan d'une coronarite (obs. 19).

DECOUVERTE D'EXAMEN RADIOLOGIQUE SYSTEMATIQUE	8 cas, soit 23 % (obs. 1, 3, 8, 10, 16, 21, 26, 27)
BILAN DE CORONARITE	1 cas, soit 3 % (obs. 19)
SIGNES THYROIDIENS	
-- HYPERTHYROIDIE	4 cas, soit 12 % (obs. 14, 15, 22, 34)
-- BILAN DE GOITRE CERVICAL	3 cas , soit 9 % (obs. 18, 23, 32)
TROUBLES DE COMPRESSION	
-- COMPRESSION TRACHEALE	
- TOUX	1 cas, soit 3 % (obs.5)
- DYSPNEE	11 cas, soit 32 % (obs. 4, 6, 7, 11, 12, 13, 17, 20, 24, 29, 31)
-- COMPRESSION VEINEUSE	3 cas, soit 9 % (obs. 2, 9, 28)
-- COMPRESSION OESOPHAGIENNE	2 cas, soit 6 % (obs. 25, 30)
-- SYNDROME DE CLAUDE-BERNARD-HORNER	1 cas, soit 3 % (obs. 33)

TABLEAU II. - CIRCONSTANCES DE DECOUVERTE

II - G O I T R E S T H O R A C I Q U E S S Y M P T O M A T I Q U E S

Ils représentent la grande majorité des goitres à développement thoracique ; leur pourcentage est de 80 % pour Merlier et Eschapasse.

* * * Nous en avons relevé 26 cas, soit 77 %.

Leur symptomatologie est trés riche ; on peut la diviser en deux catégories :

- les signes thyroïdiens ;
- les signes de compression médiastinale.

A - LES SIGNES THYROIDIENS

Ils sont parfois révélateurs.

Dans notre série d'observations, la première consultation a été motivé 3 fois par la présence d'un goitre cervical (soit 9 %), 4 fois par l'existence d'une hyperthyroïdie (soit 12 %).

Mais leur recherche au cours de l'examen clinique doit être systématique.

1 - Les signes de dysfonctionnement thyroïdier

a) Les manifestations d'hypothyroïdie sont rarissimes. Carcassonne en rapporte un exemple dans sa thèse, et confirme l'hypothèse pathogénique de Lahey, qui explique la migration du goitre dans le médiastin par la résistance de la sangle musculaire antérieure . Chez le myxoedémateux, l'atrophie et l'atonie musculaire sont de régle, et permettent le développement antérieur des goitres cervicaux, parfois volumineux ("en besace").

b) Les manifestations d'hyperthyroïdie ne constituent pas de maladie de Basedow proprement dite, mais correspondent à

des goitres nodulaires basedowifiés sans composante clinique diencéphalique.

- Leur fréquence est trés difficile à apprécier d'aprés la littérature.

En effet, pour Lahey et Haggard, sur 30 000 thyroïdectomies, il n'existe pas de signes d'hyperthyroïdie associés à un goitre thoracique ; par contre, pour d'autres auteurs (More, Dumont, Crile), le pourcentage de ces signes est de 50 %. Cette opposition se retrouve entre Carcassonne et Longefait dans leurs thèses respectives, ainsi que dans l'enquête menée par Merlier et Eschapasse pour le 73ème Congrés de Chirurgie.

Toutefois la plupart des auteurs rapporte des chiffres relativement faibles allant de 5 à 15 % :

Dupon	4 %	Mathey	10 %
Dubost	6 %	Blondeau	10 %
Roenspies	6 %	Ellis	13 %
Witz	8 %	Tala	15 %
Kim	9 %		

avec des pourcentages extrèmes comme Lindskog (20 %), Pemberton (25 %), Wakeley et Mulvany (25 %).

* * * Nous recensons dans notre série 5 malades présentant des signes cliniques d'hyperthyroïdie (soit 15 %) :

+ dans 4 cas (obs.2, 14, 15, 34), aux troubles cliniques s'ajoutaient des perturbations biologiques (cholestérol), du réflexogramme achilléen et de l'exploration isotopique ;

+ par contre, dans 1 cas (obs.22), un réflexogramme achilléen normal, une exploration par l'Iode 131 non perturbée ne permettaient pas d'affirmer le diagnostic.

Chez 3 malades, l'examen clinique a permis de trouver un goitre cervical associé (obs.14, 22, 34) ; dans 1 cas (obs.15), seul était perceptible une masse tumorale dans le creux sus-sternal; chez une malade (obs.2) il n'existait pas de goitre cervical.

- Comme Merlier et Eschapasse, nous insisterons donc sur la nécessité de pratiquer une radiographie du thorax si la palpation du cou ne montre pas de goitre.

2 - Les signes physiques thyroïdiens

a) L'élément principal est la présence d'un goitre cervical, révélé ou confirmé par l'examen clinique du cou.

* * * C'est pour une tumeur cervicale que 3 de nos malades (soit 9 %) sont venus nous consulter :

+ dans 2 cas (obs.18 et 23), ce goitre était ancien, sans augmentation nette de volume ;

+ pour le 3ème malade (obs.32), il s'agissait d'une récidive aprés thyroïdectomie, avec augmentation de volume rapide.

* * * D'autre part, on le rencontre dans 21 de nos observations, soit 62 %.

Ce pourcentage se rapproche de ceux observés par les auteurs français :

Merlier et Eschapasse	70 %	Dousset	74 %
Lamy	70 %	Dubost	74 %
Couraud	73 %	Witz	80 %
Coury	74 %	Carcassonne	80 %

alors que les statistiques anglo-saxonnes donnent des fréquences plus faibles, de l'ordre de 50 % (Ellis, Reeve, Adams, Johnston).

- Ce goitre est souvent connu depuis longtemps : dans 15 de nos observations, depuis 10 ans minimum, avec un délai maximum de 50 ans entre son apparition et l'hospitalisation. Il apparaît, lors de circonstances particulières, puberté, grossesse, ménopause, stress importants.

Dans 3 cas, il était associé à une hyperthyroïdie ; 2 malades l'ont vu réapparaître aprés thyroïdectomie subtotale (obs.14 et 32).

Il peut être révélé par l'examen (4 de nos malades).

- On aura soin de pratiquer l'examen cervical de façon classique, en se plaçant derrière le malade dont la tête sera placée en flexion modérée, pour relâcher les muscles du cou, puis en hyperextension.

Cou en flexion, on recherchera le goitre cervical dont on appréciera le volume, la forme, la consistance, la localisation, la mobilité à la déglutition ; on explorera bien entendu les aires ganglionnaires satellites.

Cou en hyperextension, en demandant au malade d'effectuer des mouvements de déglutition, on recherchera un signe capital et spécifique pour Lahey : l'impossibilité de palper le pôle inférieur du goitre, à laquelle nous nous sommes heurtés chez 17 de nos malades porteurs de goitres cervicaux, soit 50 % (pour Reeve 43 % des cas). Carcassonne insiste, avec juste raison, sur l'absolue nécessité de rechercher un prolongement thoracique devant tout goitre apparemment banal.

b) La perception d'une masse tumorale sus-sternale ou rétro-claviculaire est un signe de trés grande valeur (Lahey).

- Pour Santy, seul de toutes les tumeurs du médiastin, le goitre peut apparaître dans le cou.

- Cette masse, représentant le pôle supérieur du goitre thoracique, peut n'être palpée qu'au cours de la toux, à l'inspiration profonde ou à la déglutition.

Une telle éventualité, en particulier ascension et perception du goitre à la toux, permet à Nègre de prévoir une éxérèse facile par cervicotomie.

* * * Au cours de l'examen clinique, nous avons découvert 12 fois un comblement tumoral des creux sus-sternal ou rétro-claviculaires, soit 35 % des cas. Dans 3 observations (n°11, 14 et 22), étaient associés un goitre cervical et une masse sus-sternale ou sus-claviculaire sans connexions apparentes.

c) La disparition spontanée d'un goitre cervical connu est rarement signalée.

- Banty et Bérard considèrent ce symptôme comme pathognomonique. Le goitre est littéralement avalé avec apparition ou non de manifestations fonctionnelles.

* * * Nous en avons relevé une observation (n°13) : cette malade, qui présentait depuis 20 ans un goitre volumineux bien visible sur des photographies, l'a vu disparaître au cours d'un mouvement d'élévation des bras ; la migration thoracique rapide de la tumeur cervicale a entraîné des troubles de compression récurrentielle avec mutité transitoire et récupération progressive en un mois.

d) Toute cicatrice cutanée cervicale doit faire rechercher à l'interrogatoire une intervention déjà pratiquée sur le corps thyroïde.

- On sait, en effet, le rôle du barrage cicatriciel antérieur dans la pathogénie des goitres thoraciques, et la possibilité de goitres abandonnés ou oubliés dans le thorax, au cours d'une simple thyroïdectomie cervicale (comme dans l'observation n°9).

* * * Nous retrouvons ces antécédents chirurgicaux dans 6 de nos observations (soit 18 %) : nous relèverons surtout 3 thyroïdectomies pour goitre plongeant (obs.2, 19et 32), et une thyroïdectomie avec section accidentelle des récurrents (obs.15).

- La plupart des auteurs confirment la relative fréquence des antécédents d'intervention, même très anciens (Dor) :

Bok	7 %	Merlier	10 %
Witz	7 %	Reeve	10 %
Ribet	8 %	Carcassonne	15 %
Dubost	10 %	Tala	25 %

SIGNES THYROIDIENS (dans 31 cas, soit 91 %)		
-- HYPERTHYROIDIE	5	soit 15 %
-- GOITRE CERVICAL	21	soit 62 %
-- COMBLEMENT DU CREUX SUS-STERNAL	12	soit 35 %
-- DISPARITION SPONTANEE D'UN GOITRE CERVICAL	1	soit 3 %
-- ANTECEDENTS DE THYROIDECTOMIE	6	soit 18 %
SIGNES DE COMPRESSION MEDIASTINALE (dans 22 cas, soit 65 %)		
-- COMPRESSION TRACHEALE (dans 19 cas, soit 56 %)		
- TOUX	9	soit 26 %
- DYSPNEE	16	soit 47 %
-- COMPRESSION VEINEUSE		
- SYNDROME CAVE SUPERIEUR	8	soit 23 %
-- COMPRESSION OESOPHAGIENNE		
- DYSPHAGIE	4	soit 12 %
-- COMPRESSION NERVEUSE		
- DYSPHONIE	4	soit 12 %
- SYNDROME DE CLAUDE-BERNARD-HORNER	4	soit 12 %
-- DOULEURS CERVICALES BASSES	5	soit 15 %

TABLEAU III. - SIGNES CLINIQUES

B - LES SIGNES DE COMPRESSION MEDIASTINALE

Souvent révélateurs, ils représentent l'essentiel de la symptomatologie des goitres à migration thoracique. Ils s'associent de façon variable et progressive au cours de leur évolution, réalisant trés rarement le syndrôme de compression médiastinale.

Ils sont dominés par les signes de compression trachéale, puis par les signes de compression veineuse, récurrentielle et oesophagienne.

1 - Compression trachéale

Les signes de compression trachéale sont de loin les plus précoces et les plus fréquents (65 à 98 % pour Lahey): dans notre étude, ils étaient révélateurs dans 12 cas (soit 35 %), et présents 19 fois (soit 56 %).

Ils constituent un élément important du diagnostic car le goitre thoracique est la tumeur médiastinale qui emprunte le plus souvent une symptomatologie trachéale.

a) La toux est le signe le plus banal, parfois le premier en date.

- C'est une toux irritative, persistante, séche, parfois quinteuse, donnant l'impression de bronchite chronique, à recrudescence nocturne ou matinale ; elle s'accompagne parfois d'une expectoration rare.

* * * Une seule fois dans nos observations (soit 3 %), elle inaugurait le tableau clinique d'un trés gros goitre endothoracique rétrovasculaire droit (obs.5) ; elle s'accompagnait d'une légére dyspnée d'effort.

Nous avons retrouvé ce syndrôme d'irritation trachéale , associé à d'autres signes respiratoires, chez 9 des malades étudiés (soit 26 % des cas) ; cette fréquence se rapproche de celle de Tala (30 %), Mathey et Reeve notant des fréquences moindres (12 et 14 %).

b) La dyspnée est le signe majeur et l'élément le plus intéressant du tableau de compression trachéale.

- Elle domine bien souvent la scène clinique des goitres à développement thoracique.

* * * Dans notre série, elle était au premier plan et représentait le signe d'appel dans 11 cas (soit 32 %).

- Sa fréquence globale est grande puisque nous l'avons retrouvée chez 16 malades, soit 47 %. Ce pourcentage est trés proche de celui retrouvé par de nombreux auteurs :

Pemberton	30 %	Reeve	50 %
Garnier	42 %	Carcassonne	55 %
Ellis	45 %	Merlier	60 %
Dubost	46 %	Tala	60 %
Dupon	50 %	Couraud	71 %
Mathey	50 %	Fitz	73 %
Jim	50 %	Roenspies	75 %

Merlier et Eschapasse trouvant une moyenne de 60 % lors de leur enquête pour le 73ème Congrés de Chirurgie.

- Il faut signaler l'importance de l'interrogatoire, qui permet de préciser les circonstances d'apparition de cette dyspnée, ses caractères cliniques et évolutifs.

- Quelquefois, c'est une dyspnée légére, caractérisée par une sensation de gêne rétrosternale haute (obs.25).
Puis apparaît la dyspnée d'effort (obs.3, 5, 14 et 31), d'évolution parfois longue (3 ans dans l'obs.31).

Enfin, se trouve réalisé le tableau caractéristique de la dyspnée permanente, asthmatique (obs.4, 12, 13 et 15).

- Cette dyspnée peut présenter des particularités propres aux goitres à développement thoracique :

+ survenue ou aggravation lors du décubitus : soit dorsal (obs.20, 31), soit latéral, du côté opposé à la tumeur thoracique (obs.7) ;

+ déclenchement par certains mouvements (étudiés par Lahey) : flexion-extension du cou (obs.24) ; élévation des bras entraînant un rétrécissement de l'orifice supérieur du thorax. Ces accès peuvent être calmés par la position en extension de la tête.

- L'évolution clinique de la dyspnée est souvent longue avec aggravation progressive, apparition d'autres signes respiratoires , tirage sus-sternal, cornage, wheezing ; le tableau clinique se complique aussi d'autres troubles de compression médiastinale, pouvant même réaliser un syndrôme médiastinal complet.

- Parfois, cette dyspnée prend une allure aigüe ; elle réalise au maximum un tableau d'asphyxie, rarement mortel (Wakeley et Mulvany), nécessitant un traitement d'urgence, le plus souvent chirurgical.

Pour Lahey, ces crises de suffocation sont nocturnes et dues à l'accumulation de mucus au-dessous de la compression trachéale.

Comme la plupart des auteurs, nous considérons ces épisodes asphyxiques comme une aggravation de la compression trachéale par une infection pulmonaire (Darmaillacq) ou par une hémorragie intragoitreuse (Adams, Bodon et Piccolo, Segall, Daussy), voire par un traitement intempestif aux antithyroïdiens de synthèse (Caillard).

* * * Dans notre étude, 3 malades (obs.6, 11 et 17), soit 9 %, nous ont été adressés pour accident asphyxique aigü à l'occasion d'une infection respiratoire; dans 2 cas, nous avons retrouvé à l'interrogatoire une dyspnée d'effort évoluant depuis longtemps.

Dans ces 3 cas, le traitement médical a permis de

temporiser et de pratiquer les examens nécessaires avant l'intervention chirurgicale.

- Enfin, il convient de faire remarquer que de tels troubles respiratoires, à l'exception des crises asphyxiques, sont d'observation courante chez les sujets âgés, fumeurs ou bronchitiques chroniques ; il peut donc être difficile, comme le souligne Garnier, de faire la part exacte du goitre dans la responsabilité des manifestations respiratoires.

2 - Compression veineuse

- Elle est beaucoup plus fréquente qu'il n'est classique de le dire ; elle vient au second plan aprés la compression trachéale.

* * * Nous avons rencontré des signes de compression veineuse dans 8 de nos observations, soit 23 % des cas.

Ce chiffre correspond à celui trouvé par Merlier et Eschapasse (20 à 25 %). Les fréquences notées par différents auteurs sont trés variables, entre 10 et 35 %, du fait de l'apparition parfois tardive de ces troubles :

Roenspies	10 %	Mathey	17 %
Lemberton	11 %	Reeve	20 %
Couraud	12 %	Tala	20 %
Mim	13 %	Dubost	24 %
Curtiss	15 %	Carcassonne	25 %
Dupon	16 %	Vitz	32 %

- Les troubles de compression veineuse sont quelquefois révélateurs, comme chez 3 de nos malades (obs.2, 9 et 28) soit 9 %.

- Ils intéressent presque toujours la veine cave supérieure et le confluent des troncs veineux brachio-céphaliques, trés rarement la grande veine azygos.

- Le signe essentiel est le développement d'une circulation veineuse collatérale superficielle, le plus souvent thoracique haute et cervicale (obs.2, 4, 9, 12, 14 et 28). Elle est parfois plus ou moins développée et d'étendue variable suivant le siège de la compression : circulation collatérale thoracique haute droite dans l'obs.13 où le goitre postérieur droit ne comprime que le tronc brachio-céphalique droit.

Puis apparaissent oedème en pélerine, oedème et cyanose de la face, turgescence des veines jugulaires (obs.28).

- Cette hyperpression veineuse peut favoriser l'apparition d'accidents respiratoires aigüs, par hémorragie intratumorale, ou par congestion des veines trachéales avec possibilité d'hémoptysies (Burgess) ; certains auteurs ont même constaté la possibilité de varices oesophagiennes hautes, laissant planer le risque d'hématémèses cataclysmiques (Heminger).

On aura également toujours présent à l'esprit la possibilité d'un retentissement sur le coeur droit, avec asystolie (Fournier).

- Les signes de compression veineuse sont rarement isolés ; ils sont souvent associés à des troubles respiratoires (obs.4, 12, 13, 14 et 20).

- Ils ne permettent pas de préjuger de la malignité du goitre ; mais leur développement et leur aggravation rapides, leur association avec d'autres signes compressifs, en particulier nerveux, doit faire craindre la découverte d'un cancer (obs.28).

- Nous signalerons pour terminer, à titre de curiosité, la compression du canal thoracique avec chylothorax (Schultze).

3 - Compression oesophagienne

- Nous l'avons retrouvé chez 4 malades, soit 12 %. Elle est plus rare que les atteintes trachéale et nerveuse.

Notre pourcentage se rapproche tout à fait de ceux retrouvés par la plupart des auteurs :

Dupon	8 %	Reeve	20 %
Dubost	12 %	Mathey	20 %
Couraud	13 %	Merlier	20 %
Tala	13 %	Carcassonne	22 %
Garnier	17 %	Mitz	24 %
Roenspies	18 %	Ellis	25 %

- Deux malades, soit 6 %, sont venus consulter pour une atteinte oesophagienne dominante (obs.25 et 30).

- Elle se traduit par une dysphagie plus ou moins accusée : + simple gêne à la déglutition (obs.6) ;
+ dysphagie élective aux liquides (obs.3) ;
+ déclenchement dans certaines positions du cou (obs.25).

Elle est rarement isolée et survient en général tardivement, de façon lente et progressive.

- Lorsqu'elle est totale et s'accompagne de régurgitations, elle doit faire soupçonner un goitre malin (Murat), ou rechercher une association morbide, cancer oesophagien bien évidemment (obs.30).

C'est pourquoi devant toute dysphagie, il est indispensable de pratiquer une opacification barytée de l'oesophage.

- Pour la plupart des auteurs, la compression oesophagienne survient surtout dans les goitres à développement postérieur (H.Viard),et à migration croisée.

Un seul de nos quatre goitres thoraciques, responsables de dysphagie, était rétrovasculaire droit (obs.3).

4 - <u>Compression nerveuse</u>

Les signes de compression nerveuse sont essentiellement dûs aux atteintes récurrentielle et sympathique.

a) L'atteinte récurrentielle se traduit par des troubles dysphoniques

- Sa fréquence est de 15 à 20 % des cas pour Merlier et Eschapasse. La plupart des auteurs s'accorde sur ce pourcentage :

Pemberton	10 %	Reeve	15 %
Tala	10 %	Roenspies	18 %
Mathey	12 %	Dubost	18 %
Garnier	14 %	Couraud	20 %
Carcassonne	14 %		

* * * Nous avons observé 4 cas suspects d'atteinte récurrentielle (obs.3, 22, 28, 31), soit 12 %.

- La relation dysphonie-atteinte récurrentielle n'est pas toujours la régle: en effet, pour Garnier, la dysphonie peut être sous la dépendance de simples modifications mécaniques des rapports trachéaux et laryngés. A l'inverse, pour Sharer, la compression récurrentielle peut n'avoir aucun retentissement sur la voix.

- Quoiqu'il en soit l'examen laryngoscopique est indispensable dans ces cas pour affirmer la paralysie récurrentielle.

- La dysphonie s'observe avec prédilection dans les goitres rétrovasculaires.

- Elle n'est pas spécifique des goitres thoraciques dégénérés (contrairement aux cancers thyroïdiens cervicaux) : dans notre étude, un seul goitre malin sur 4 dysphonies (obs.28).

Elle est susceptible de régresser aprés ablation du goitre.

b) L'atteinte du sympathique cervico-thoracique se traduit par un syndrôme de Claude-Bernard-Horner unilatéral,

associant diminution de la fente palpébrale par chute de la paupière, myosis et énophtalmie.

- Signalé par de nombreux auteurs (De Muylder, Higgins, Lamy, Witz, Roenspies), ce syndrôme n'est pas exceptionnel : 11 % pour Eschapasse.

* * * 4 de nos malades, soit 12 %, présentaient un syndrôme d'irritation sympathique droit : + dans 3 cas (obs.4, 7 et 28), dont 1 cancer (obs.28), il était associé à d'autres signes de compression médiastinale ;

+ dans 1 cas, soit 3 %, il était le seul signe révélateur d'un goitre thoracique malin (obs.33).

- Enfin, nous citerons les exceptionnelles compressions du nerf phénique (Hoffmann), du plexus brachial avec névralgies cervico-brachiales évoquant un syndrôme de Pancoast et Tobias (Witz).

5 - Autres troubles de compression

a) Les douleurs cervicales basses ou thoraciques hautes, mal systématisées, sont assez rares.

* * * Nous les avons retrouvées chez 5 malades, soit 15 % (dont 1 goitre malin : obs.28).

Cette fréquence est proche de celle retrouvée par quelques auteurs :

Roenspies	8 %	Merlier Eschapasse	10 %
Garnier	9 %	Witz	12 %

- Elles ne semblent pas représenter un élément formel en faveur de la malignité du goitre.

b) Les hémoptysies sont rares

Witz, Burgess, Merlier et Eschapasse en rapportent quelques cas.

Burgess explique leur génèse par la congestion des veines thyroïdiennes inférieures dont dépendent les veines trachéales et par les efforts de toux provoquant une rupture vasculaire.

Toutefois ce symptôme trompeur, qui ne disparaît pas toujours aprés l'éxérèse du goitre doit faire suspecter une association morbide.

Tous les signes fonctionnels que nous venons de décrire s'associent de façon variable. Ils sont souvent associés, et l'un d'entre eux est presque toujours au premier plan, (trouble respiratoire surtout). Ils sont parfois isolés dans 30 % des cas.

Au maximum se trouve réalisé le tableau typique de compression médiastinale haute complète.

Le diagnostic de goitre plongeant alors évoqué ne peut être confirmé que par une série d'examens que nous allons maintenant étudier.

- LES MOYENS DE DIAGNOSTIC -

Aprés un interrogatoire soigneux, aprés découverte de signes fonctionnels, faisant soupçonner un goitre à développement thoracique, le diagnostic peut être affirmé grâce à toute une gamme d'examens complémentaires.

Dans les cas courants, il suffit d'un examen clinique bien conduit avec examen laryngé, d'un examen radiologique avec clichés pulmonaires de face et de profil et avec index baryté oesophagien, d'une scintigraphie à l'Iode 131.

Par contre, dans les cas difficiles, heureusement trés rares, il faut pousser l'exploration au maximum afin d'obtenir un diagnostic aussi précis que possible.

I - L'EXAMEN CLINIQUE

Nous en avons déjà étudié les principaux signes que nous rappelons briévement.

La présence d'un goitre cervical (dans 60 à 80 % des cas), dont bien souvent on ne perçoit pas le pôle inférieur plongeant dans le thorax, la perception du pôle supérieur d'un goitre thoracique dans le creux sus-sternal ou sus-claviculaire, la disparition d'un goitre cervical connu (rare), des antécédents d'intervention sur le corps thyroïde ont une trés grande valeur diagnostique. La présence d'un ou de plusieurs de ces signes physiques doit faire évoquer le goitre à développement thoracique. Il en est de même lorsqu'existent des signes d'hyperthyroïdie.

II - L'EXAMEN RADIOLOGIQUE

L'étude radiologique du médiastin constitue le temps capital de l'exploration des goitres à développement thoracique.

Elle contribue au diagnostic positif et précise le volume tumoral, le siège et le retentissement sur les organes de voisinage.

Elle peut permettre le diagnostic de malignité.

Elle apporte ainsi de précieux renseignements au chirurgien.

A - TECHNIQUES RADIOLOGIQUES

- La radioscopie, faite de préférence sous amplificateur de brillance, permet d'apprécier la cinétique de l'image anormale du médiastin, en faisant déglutir et tousser le malade. Par la mobilisation du sujet, on peut définir les meilleures incidences pour les radiographies.

- Les clichés radiographiques seront pris en haute tension, de face et de profil, et comprenant thorax et cou. Les clichés de profil, nécessaires pour préciser la topographie de l'image dans le plan sagittal, sont parfois difficiles à lire à cause de la superposition des épaules et du haut médiastin ; les incidences de trois-quart sont alors trés utiles.

- Les tomographies sont indispensables pour juger de la densité et de l'homogénéité de l'image tumorale, de son retentissement sur l'axe laryngo-trachéal. Les coupes peuvent être frontales (Eschapasse), sagittales, de Frain-Lacroix (Couraud, Mathey).

- L'opacification barytée de l'oesophage complète utilement les clichés radiographiques et permet de mettre en évidence le refoulement ou la compression de cet organe.

- L'angiographie permet d'éliminer l'existence d'une tumeur vasculaire et de préciser les rapports et le retentissement du goitre plongeant sur les gros vaisseaux. Elle est pratiquée par voie veineuse ; mais un temps artériel peu contrasté peut nécessiter une aortographie, que Merlier conseille également en cas de goitre vasculaire massivement injecté et simulant un anévrysme. Nous ne ferons que citer le cathétérisme sélectif des artères thyroïdiennes, exceptionnellement pratiqué.

Comme les autres investigations radiologiques comportant un contraste iodé, elle doit toujours être pratiquée aprés la scintigraphie.

- La médiastinographie gazeuse (ou pneumomédiastin) introduite par Bariéty et Coury, n'a pratiquement été utilisée que par ses promoteurs. Actuellement tombée en désuétude, elle permettait par injection d'air (suivant des voies trés diverses) de disséquer les organes médiastinaux dont les images étaient fixées par tomographies.

B - [illegible]

1 - L'image tumorale

a) C'est une opacité dense, à peu prés uniforme. Son volume est trés variable ; elle peut parfois occuper tout le pôle supérieur d'un hémithorax (obs.13). Sa forme est classiquement ovoïde ou sphérique.

b) Les contours de l'opacité

- La limite supérieure de l'image médiastinale ne peut être précisée car l'opacité tumorale se continue avec l'ombre cervicale.

- Les limites latérales sont nettes : l'opacité tumorale tranche sur la clarté pulmonaire, dont elle est séparée par la réflexion de la plèvre médiastine. Pour Santy, cette limite trés précise est un caractère essentiel de l'image de goitre thoracique. Lorsque la démarcation manque de netteté, il faudra redouter un goitre thoracique malin (obs.27), et rechercher la présence éventuelle d'un épanchement pleural ou de métastases pulmonaires ("lâcher de ballons").

- La limite inférieure et médiastinale de l'image tumorale est difficile à discerner car elle tend à se confondre avec l'opacité du médiastin et l'ombre cardio-aortique.

c) La mobilité à la déglutition (et à la toux) de l'image radiologique est un signe capital qui doit toujours être recherché. Pour certains auteurs (Nègre et Balmes), elle serait inconstante ; son absence serait le fait d'un goitre malin (Lahey) ou trop volumineux.

* * * Dans notre série, nous ne l'avons constatée formellement que dans 7 cas, soit 21 %.

Nous considérons que c'est un signe de haute valeur dont l'absence ne permet pas d'éliminer le diagnostic, mais dont la présence est pathognomonique.

d) Le caractère non pulsatile de l'image tumorale est de moindre valeur, car il existe fréquemment des pulsations transmises si le goitre est d'un certain volume. Toutefois, il n'y a pas d'expansibilité comme dans certains anévrysmes de l'aorte.

e) Les calcifications

- Pour Merlier et Eschapasse, elles sont retrouvées de façon presque constante sur les radiographies des pièces opératoires. Elles sont donc extrémement fréquentes, mais elles échappent souvent aux explorations habituelles. Il peut donc être nécessaire d'avoir recours aux coupes tomographiques pour les mettre en évidence.

* * * Nous les avons décelées radiologiquement chez 12 malades, soit 35 %.

- Par contre, dans le rapport présenté au 73ème Congrés de Chirurgie, il n'existe de calcifications que dans 20 % des cas. Ce chiffre se rapproche de la moyenne des pourcentages donnés par d'autres auteurs :

Reeve	8 %	Lindskog	20 %
Bok	10 %	Pitt	25 %
Hoffman	10 %	Carcassonne	25 %
Witz	11 %	Mac Cort	25 %
Tala	15 %	Rietz	27 %

- Ces calcifications sont soit périphériques sous la forme d'un liseré péritumoral, soit intratumorales de taille et d'aspect variables, souvent grossières, comme dans la plupart de nos observations (fig.12) ; elles se situent dans tout le goitre ou plus fréquemment dans une portion de la tumeur.

Nous considérons avec Lamy que la prolongation de ces calcifications vers la région cervicale est pathognomonique de la nature thyroïdienne (fig.12).

- Cependant, malgré la valeur diagnostique indiscutable de ces images calcifiées, il convient de savoir que les goitres n'en ont pas l'exclusivité : on peut les rencontrer dans les thymomes, les tumeurs neurogènes, les anévrysmes de l'aorte et surtout les tumeurs dysembryoplasiques et les granulomes.

- Nous insisterons sur le fait que les calcifications intratumorales n'assurent pas de la bénignité ; en cas de goitre malin, elles seraient plus fines, plus nombreuses, mais la différence reste très difficile à établir.

2 - Le siège de l'image tumorale

- L'opacité siège dans le médiastin supérieur, le plus souvent au-dessus de la crosse aortique. Suivant le volume du goitre, elle peut déborder sur le médiastin moyen, voire exceptionnellement sur le médiastin inférieur (Bariéty, Coury et Lenod).

- Quant aux localisations du médiastin moyen (Naeff), elles sont rarissimes : 5 cas rapportés dans sa thèse par Mastl, Means, Guedj et Kaegesser ont rapporté chacun une observation de goitre du médiastin inférieur. Ces quelques cas ne concernent que des goitres ectopiques dont le diagnostic est radiologiquement impossible.

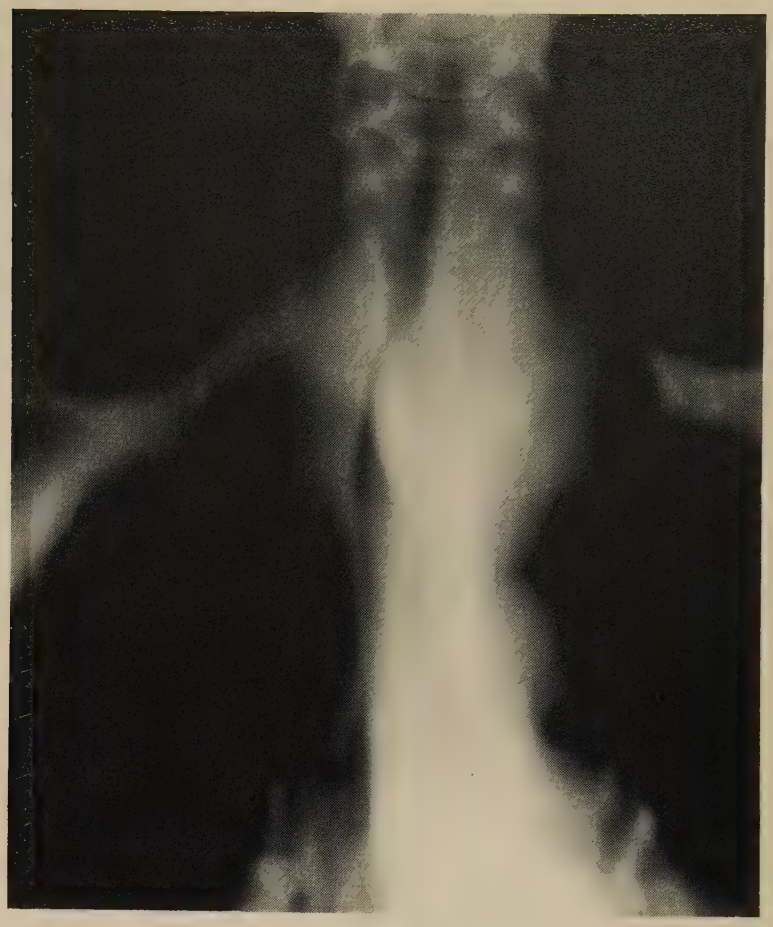

Fig. 11 - Scoliose et sténose trachéales.
Tomographie de face à 10 cm du plan postérieur (Obs. 6).

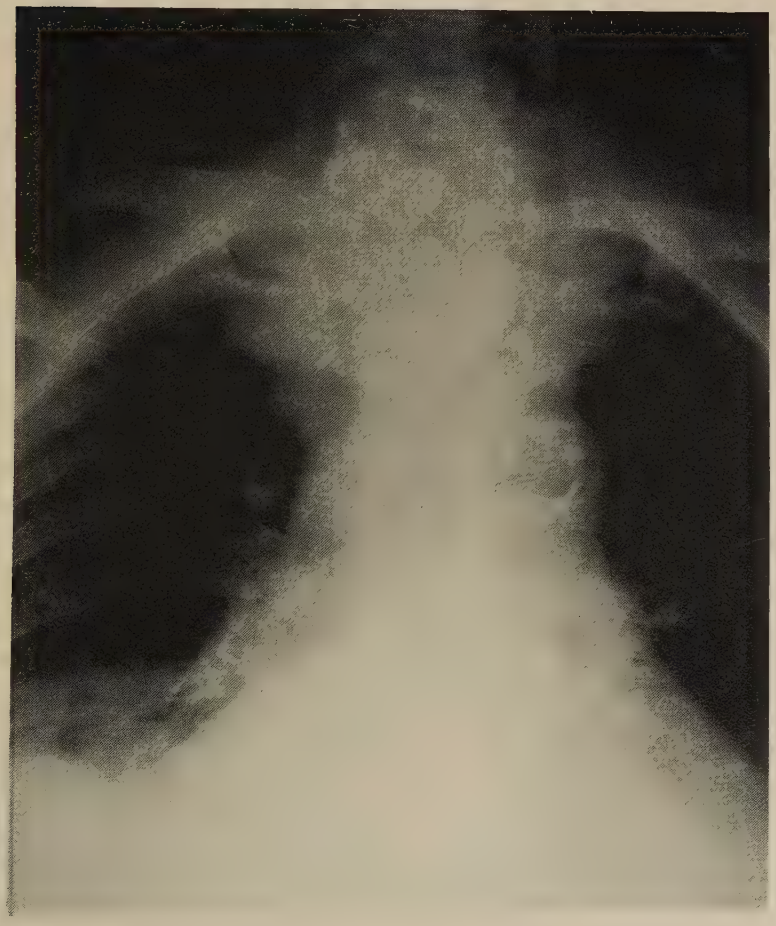

Fig. 12 - Goitre plongeant calcifié.
Radiographie de face (Obs. 4).

3 - Les rapports de l'image tumorale

a) Les rapports trachéaux

Ils constituent la véritable originalité des goitres thoraciques. La trachée est presque toujours déplacée, mais rarement déformée ou comprimée. Elle peut être envahie par un goitre malin.

1°/ La déviation trachéale, signe évident à l'examen rapide des radiographies, est habituelle ; pour Merlier et Eschapasse, le diagnostic du goitre peut être contesté en son absence.

* * * Nous avons rencontré cette scoliose trachéale dans 31 de nos observations, soit 91 %, fréquence généralement retrouvée dans la littérature :

Reeve	71 %	Witz	90 %
Tala	75 %	Mac Cort	90 %
Dubost	80 %	Hoffman	95 %

La trachée était refoulée vers la gauche dans 18 cas, (soit 53 %), vers la droite dans 13 cas (soit 38 %).

- La courbure de la trachée est douce et régulière, de diamètre important. Elle commence trés haut dans le cou, parfois au niveau du larynx (Mac Cort) ; pour Ellis, ce signe serait spécifique des goitres plongeants. Le goitre se moule dans la concavité de la trachée et Dousset insiste sur la continuité anatomique des deux images.

- Le sens de déviation de la trachée a une grande importance : du côté opposé à la tumeur le plus souvent, mais parfois du même côté dans les goitres à migration croisée.

2°/ La sténose trachéale est beaucoup plus rare ; elle est presque toujours associée à une déviation de la trachée (fig.11).

* * * Nous l'avons rencontrée 7 fois, soit 20 %, chez des malades à symptomatologie respiratoire dominante. Cette fréquence est variable suivant les auteurs, de 10 % (Reeve) à 40 % (Witz).

Les tomographies permettent de préciser les caractères de la compression trachéale extrinsèque, qui siège souvent au niveau du défilé cervico-thoracique inextensible (obs.6 et 9) : sténose plus ou moins serrée, régulière ou non, excentrée ou axiale. Le constat radiologique de rétrécissement trachéal doit faire pratiquer un examen endoscopique.

3°/ L'envahissement trachéal par un goitre malin est très rare ; nous ne l'avons pas observé dans notre série. Il sera apprécié sur les tomographies frontales par l'interruption des lignes marginales trachéales et l'irrégularité de la sténose. De préférence à l'opacification de la trachée, la trachéobronchoscopie permettra la confirmation avec biopsie.

b) Les rapports oesophagiens

Le refoulement oesophagien, apprécié grâce au transit baryté, présente un grand intérêt topographique. L'oesophagographie devrait être systématique dans toutes les formes de goitre, mais c'est dans les goitres volumineux et postérieurs qu'elle revêt le plus d'intérêt.

Sur les clichés de face, l'oesophage suit le plus souvent le déplacement de la trachée. Mais sur les clichés de profil, il peut être déplacé soit en avant par les rares goitres rétro-oesophagiens, soit en arrière et la trachée en avant par les goitres intertrachéo-oesophagiens.

* * * Nous avons retrouvé cette déviation oesophagienne chez 20 malades, soit 59 %, 10 fois à droite, 10 fois à gauche.

Cette fréquence, beaucoup plus forte que celle

retrouvée par d'autres auteurs,

Litz	10 %	Gillet	24 %
Dubost	20 %	Hoffman	33 %

nous semble plus proche de la réalité : du fait des connexions étroites intertrachéo - oesophagiennes, nous pensons que la trachée entraîne souvent l'oesophage dans son déplacement.

La sténose oesophagienne est rare, sauf en cas d'envahissement par un processus malin ; il convient dans ce cas d'éliminer une association morbide, cancer oesophagien comme dans notre observation 30, en pratiquant une oesophagoscopie et une biopsie.

c) Les rapports vasculaires

- L'opacité tumorale et l'opacité aortique sont classiquement séparées par une encoche nette, souvent peu visible. Mais lorsque le goitre est suffisamment volumineux, il descend en avant ou en arrière de la crosse aortique, les deux images se superposant. Nous avons déjà signalé la possibilité de battements transmis, lorsque le goitre thoracique est en contact étroit et refoule légérement la crosse aortique (obs.2 et 7).

- Dans ce cas, l'angiographie permet d'éliminer le diagnostic d'anévrysme de l'aorte ou de ses branches (obs.7).

- Elle permet bien entendu d'apprécier les rapports du goitre thoracique avec les gros vaisseaux de la base, et elle peut ainsi apporter des renseignements trés utiles au chirurgien. Les images angiographiques ont été décrites par De Albertis et Scursatore, puis par Lavaurs et Carcassonne.

+ Au dextrogramme (temps veineux), la veine cave supérieure peut être encochée, laminée avec aspect en "couches minces"; elle est déportée vers la droite et réalise une image concave vers la gauche, cernant le goitre. Cette compression veineuse peut aller jusqu'à l'obstruction totale; elle ne peut être interprétée comme un signe de malignité, mais elle doit faire

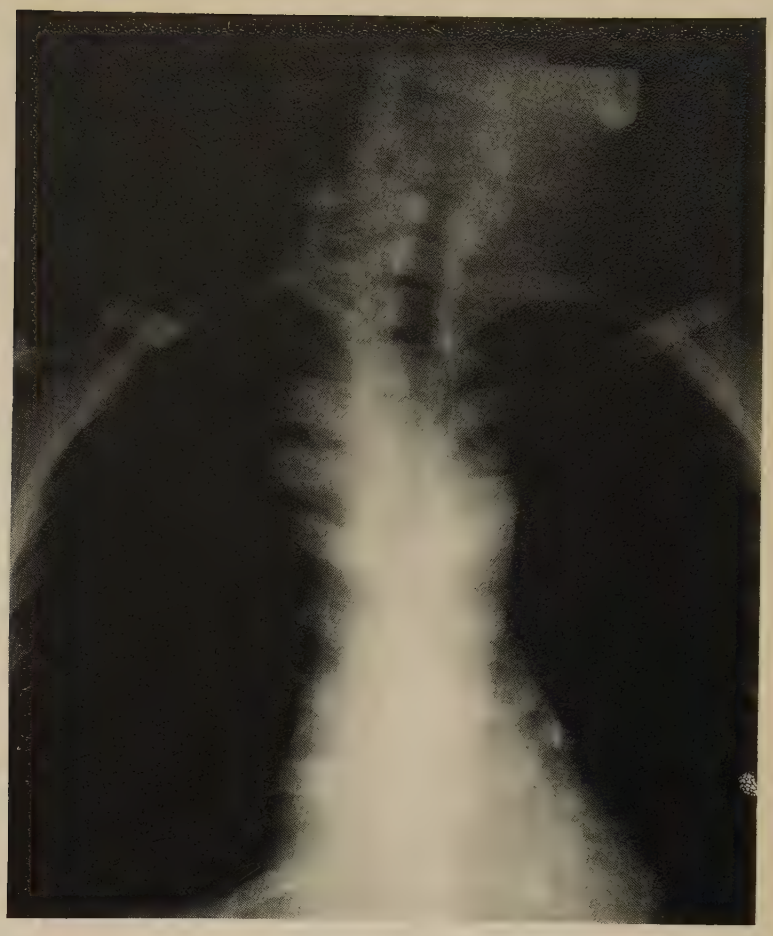

Fig. 13 - Goitre antéro-latéral droit (Obs. 19). Radiographie de face.

Fig. 14 - Goitre antéro-latéral droit (Obs. 19). Radiographie de profil.

redouter des difficultés d'hémostase du fait de l'importante circulation collatérale de suppléance (De Albertis, Witz, Merlier).

+ Au lévogramme (temps artériel), la gerbe artérielle aortique est intacte dans le cas de goitre prévasculaire ; elle est écartelée avec diastasis des troncs réalisant l'image "en berceau" (Lavaurs) dans les goitres rétrovasculaires. Parfois on peut observer un abaissement de la portion horizontale de la crosse de l'aorte.

4 - Les variétés topographiques

Comme nous l'avons vu, les goitres plongeants peuvent se développer en avant ou en arrière de la lame thyro-péricardique et des vaisseaux qui la sous-tendent.

L'examen radiologique permet le diagnostic topographique du goitre thoracique dans le médiastin supérieur, en précisant les variations morphologiques dues au siège de la tumeur et la position du goitre par rapport à la trachée et à l'oesophage. On distingue deux grandes variétés de goitres thoraciques : les goitres antérieurs et les goitres postérieurs.

N.B. : nous ne reviendrons pas sur les fréquences des différentes localisations ; nous les avons déjà développées lors du chapitre d'anatomie pathologique.

a) Les goitres antérieurs ou prévasculaires (les plus fréquents)

- Bilatéraux, ils apparaissent sous la forme d'une opacité rétrosternale médiane, en "coupe de champagne".

- Unilatéraux, à droite ou à gauche, ils donnent une image arrondie ou ovalaire à grand axe vertical, avec refoulement de la trachée vers le côté opposé (fig. 13 et 14).

b) Les goitres postérieurs ou rétrovasculaires

1°/ Nous rappelerons que les goitres postérieurs droits

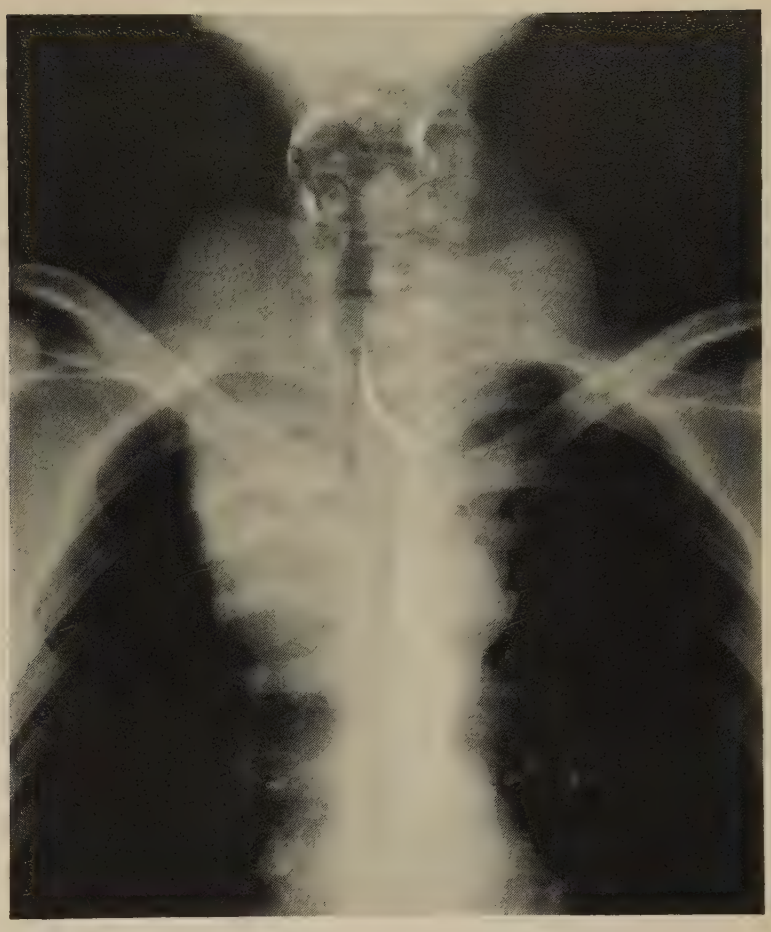

Fig. 15 - Goitre postéro-latéral droit. Radiographie de face. Opacité latéro-médiastinale (Obs. 9).

Fig. 16 - Goitre postéro-latéral droit (Obs. 9). Radiographie de profil.

connaissent des conditions anatomiques favorables à leur développement ; ils peuvent donc atteindre des dimensions impressionnantes avant d'être découverts, contrairement aux goitres postérieurs gauches. Pour Lamy, ces goitres volumineux seraient caractéristiques des goitres rétrovasculaires , cet auteur a d'ailleurs bien décrit leurs caractères radiologiques et distingue :

- Les opacités latéro-médiastinales supérieures (fig.15 et 16) ; de volume moyen, elles sont ovoïdes ou arrondies plaquées à droite ou à gauche contre la trachée qui est peu ou pas déviée, à contours externes trés nets ; elles s'étendent de part et d'autre de la clavicule et descendent jusqu'au hile pulmonaire sans se confondre avec lui.

De profil, l'image claire trachéale est régulièrement concave vers l'arrière, la masse opaque se moulant dans la courbure de la trachée.

L'oesophage est rarement repoussé en avant par un goitre rétro-oesophagien (véritable goitre du médiastin postérieur); il peut être refoulé en arrière par un goitre intertrachéo-oesophagien , toujours gauche, et donne alors avec la trachée l'image typique "en pince de homard" comme dans nos observations 1, 11, 18 et 29.

- Les opacités du pôle supérieur du thorax (fig.17 et18); elles se présentent comme une image de grand volume, pouvant occuper la moitié supérieure de l'hémithorax droit, dont les limites latérale et inférieure avec la clarté pulmonaire sont régulièrement arrondies alors que le pôle supérieur est confondu avec l'extrémité supérieure du médiastin. De profil, cette image postérieure respecte toutefois la gouttière vertébrale (contrairement aux neurinomes).

2°/ Les goitres à migration croisée (fig.19 et 20), sur lesquels nous avons déjà insisté, sont des goitres à développement postérieur droit, mais nés à gauche, ayant migré du

Fig. 17 - Goitre postéro-latéral droit (Obs. 13)
Radiographie de face.
Opacité du pôle supérieur du thorax.

Fig. 18 - Goitre postéro-latéral droit (Obs. 13).
Radiographie de profil.
Opacité postérieure avec intégrité de la gouttière vertébrale.

côté droit entre trachée et oesophage.

Ils présentent des signes radiologiques particuliers précisés par Lochard :

+ image régulière et oblongue à grand axe oblique en bas et à droite ;

+ déviation paradoxale de la trachée vers la droite ;

+ intervalle ovalaire régulier entre trachée et oesophage (plus rarement entre oesophage et rachis) sur les clichés de profil.

Pour Hilton et Griffin, et pour Cinqualbre dans sa thèse, le sens de déviation de la trachée est capital et permet de déterminer l'origine du goitre :

+ si la trachée est déviée du côté opposé à la tumeur il s'agit d'un goitre homolatéral : déviation trachéale vers la gauche pour un goitre droit, vers la droite pour un goitre gauche;

+ si la trachée est déviée du même côté que la tumeur, il s'agit d'un goitre d'origine controlatérale, à migration croisée. Hilton est le seul auteur à avoir découvert un goitre à migration croisée de la droite vers la gauche. Pour Merlier et Eschapasse, il n'existe qu'une seule possibilité : trachée refoulée vers la droite et opacité siègeant à droite de l'axe trachéo-oesophagien, caractère signant le goitre à migration croisée de gauche à droite, comme dans nos observations 12 et 20.

Pour préciser éventuellement la migration controlatérale, il convient de souligner l'intérêt de la scintigraphie.

En conclusion, l'examen radiologique permet un diagnostic souvent facile, en particulier dans les goitres plongeants. Il permet de prévoir la tactique opératoire en fonction du volume et du siège de la tumeur, du retentissement trachéal et d'une éventuelle suspicion de malignité.

Mais parfois, dans les goitres autonomes et dans les volumineux goitres postérieurs, le diagnostic peut être hésitant; il faut alors avoir recours à d'autres examens, en particulier la scintigraphie.

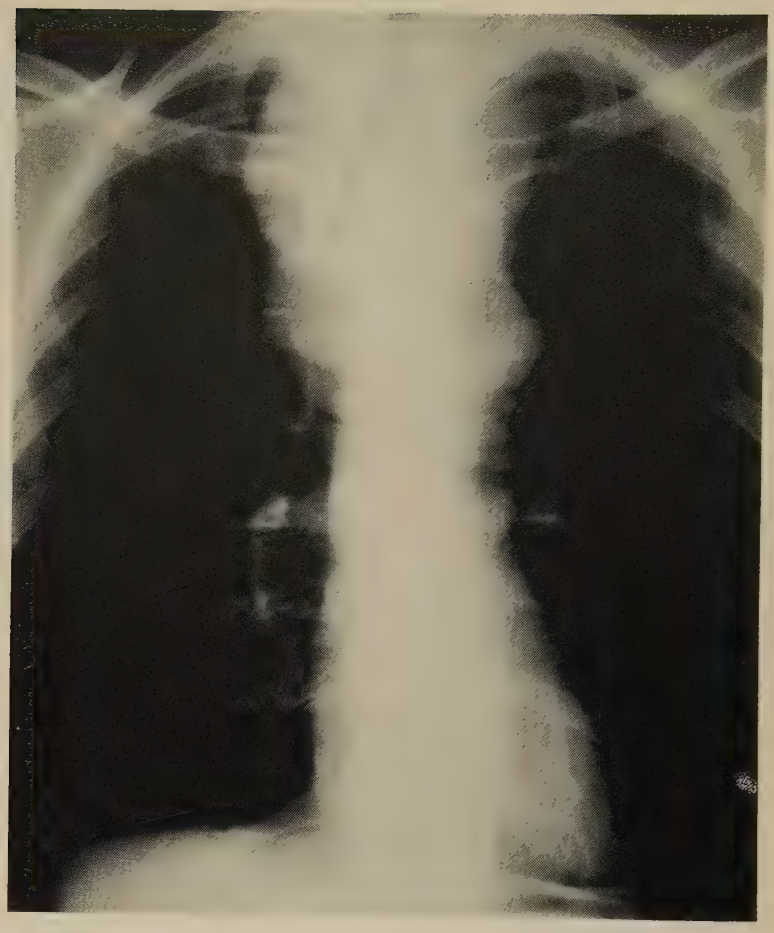

Fig. 19 - Goitre plongeant à migration croisée (Obs. 20) Radiographie de face.

Fig. 20 - Goitre plongeant à migration croisée (Obs. 20). Radiographie de profil avec index baryté. Hiatus ovoïde entre trachée et oesophage.

III - L'[illegible]

Introduite par Hamilton, Merz et coll. , l'étude de la fixation de l'iode radioactif reste trés discutée pour les goitres thoraciques. En effet, pour ceratins auteurs comme Coury, Ellis, Garnier et surtout Touroff pour lequel elle a un intérêt absolu, la scintigraphie est indispensable au diagnostic de goitre endothoracique ; pour d'autres, comme Dupon, Monod, Keeve, elle ne présente qu'une valeur d'appoint.

Enfin, comme la majorité des auteurs, nous pensons que c'est un examen de grande valeur dont on ne saurait se priver pour confirmer ou préciser le diagnostic.

* * * Dans notre série, la scintigraphie a été pratiquée 31 fois (soit 91 %).

La détection scintigraphique, comme le précise Dousset, est délicate, imparfaite et inconstante, mais présente des avantages qu'il convient d'exploiter au maximum.

1 - Tout d'abord, elle est inutilisable en urgence ou aprés un traitement iodé récent (Ribet) ; d'où l'obligation de l'effectuer avant tout examen radiologique necessitant un produit de contraste iodé (angiographie en particulier).

2 - Elle donne des résultats inconstants. Certes, il existe quelques cas rarissimes de découverte par scintigraphie de goitres thoraciques asymptomatiques cliniquement et radiologiquement (Gorowski, Dundas). Mais dans la plupart des statistiques, seuls 50 % des goitres thoraciques environ fixent l'iode radioactif :

Rioux-Mathey	37 %	Garnier	52 %
Vitz	43 %	Eschapasse	55 %
Dubost	45 %	Ribet	58 %

* * * Sur 31 scintigraphies pratiquées, nous avons trouvé 19 fixations sous-sternales, soit un pourcentage de 61 %.

La fréquence des résultats négatifs ne serait pas due uniquement à la mauvaise qualité du parenchyme thyroïdien fréquemment remanié dans les goitres thoraciques, comme le pensent Longo ou Lochard. La cause habituelle des absences de fixation serait l'insuffisance des doses d'Iode 131. La dose d'exploration devrait être plus forte que pour les goitres cervicaux (Lamy, Mercier), car la détection est perturbée par la distance entre goitre thoracique et compteur (2 à 3 fois plus grande dans les goitres thoraciques que dans les goitres cervicaux) et par l'interposition d'une barrière osseuse formée du sternum et du gril costal.

3 - Les résultats de l'examen scintigraphique doivent être étudiés avec circonspection.

- Bien entendu, la présence d'une hyperthyroïdie constitue une indication formelle où l'examen isotopique confirme le diagnostic par l'étude des courbes de fixation iodée et la présence d'une hyperfixation diffuse ou localisée à la cartographie.

- Les images d'hypofixation ou de fixation hétérogène posent le même problème qu'au niveau cervical et ne signent pas la malignité du goitre thoracique ; on sait que les goitres thoraciques dont l'évolution est longue sont le siège de remaniements locaux, nécrose, hémorragie, kyste, silencieux à la scintigraphie (Fitz).

* * * Dans notre série, sur 12 goitres afixants, 3 seulement étaient malins (soit 25 %).

- Le volume appréciable sur la cartographie est souvent bien moindre que le volume réel (Mercier, Dubost).

- Seuls doivent être considérés les résultats positifs, qui permettent le diagnostic de certitude de goitre plongeant. La scintigraphie peut confirmer le diagnostic de goitre à migration croisée sous la forme d'une image "en cravate" (Garnier ,Blondeau)

Fig. 21 - Goitre plongeant.
Scintigraphie I 131. (Obs. 19).

Fig. 22 - Goitre à migration croisée.
Scintigraphie I 131. (Obs. 20).

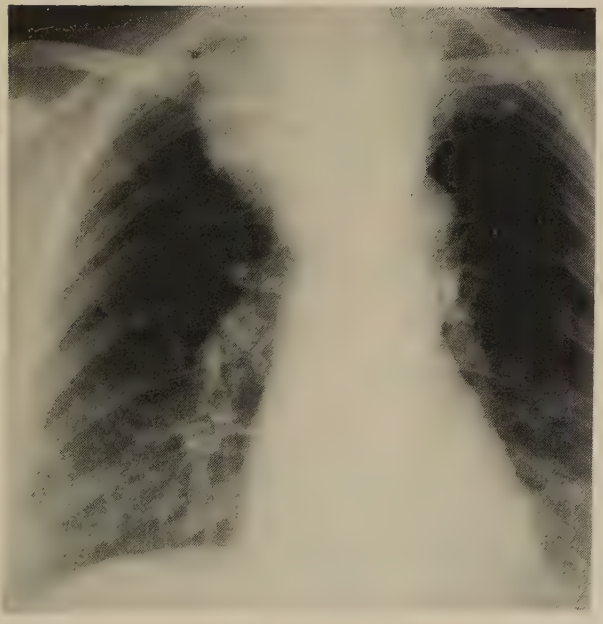

Fig. 23 - Goitre plongeant malin.
Radiographie de face. (Obs. 27).

Fig. 24 - Goitre plongeant malin.
Scintigraphie I 131. (Obs. 27).

comme dans notre observation n° 20. On ne peut éliminer le diagnostic de goitre thoracique en l'absence de fixation sous-sternale, et même dans ce cas, la cartographie garde une grande valeur pour apprécier le caractère pathologique de la glande cervicale et permettre de lui rattacher l'image radiologique.

IV - L'[illegible]

- Il doit être systématique pour apprécier l'état des cordes vocales et un éventuel refoulement laryngé.

- Nous avons déjà signalé qu'une dysphonie était possible sans paralysie récurrentielle (Garnier), et qu'à l'inverse une paralysie récurrentielle pouvait n'avoir aucun retentissement fonctionnel (Sharer) et n'être découverte qu'à l'examen laryngé.

- Pour la majorité des auteurs, la paralysie récurrentielle, essentiellement unilatérale , est effective dans 50 % des troubles dysphoniques (soit dans 5 à 10 % des goitres thoraciques). Pour Witz, l'atteinte récurrentielle préopératoire serait encore plus fréquente (dans 26 % des cas), sans être pour autant l'apanage des goitres malins.

* * * Dans notre série, nous avons à déplorer l'absence de 2 examens laryngoscopiques. Sur les 4 malades présentant une dysphonie, seuls 2 ont été présenté à l'ORL : l'une avait une diminution de mobilité de l'aryténoïde droit (obs.31) ; l'autre, porteur d'un goitre malin, avait une paralysie récurrentielle droite (obs.28).

V - [illegible]

Ils sont en principe réservés aux cas difficiles, lorsque le diagnostic reste hésitant. Ils peuvent être demandés à titre de bilan préopératoire pour apprécier le retentissement du goitre et les difficultés opératoires éventuelles.

1 - La trachéobronchoscopie

- Elle est rarement utilisée de principe, sauf dans les services de chirurgie thoracique (Witz, Dubost).

* * * Elle a été pratiquée une seule fois dans notre série (obs.6).

- Elle confirme les données radiotomographiques en montrant la déviation et l'éventuelle sténose de la trachée. Il convient de préciser que l'endoscopiste est peu gêné pour passer son fibroscope, la sténose paraissant moins serrée que sur les tomographies (Dubost).

- Elle précise l'état de la muqueuse et des cartilages Les signes endoscopiques ne sont présents que sur la trachée cervico-thoracique, rarement jusqu'à la carène, exceptionnellement sur les bronches souches (dans les trés gros goitres postérieurs). La muqueuse peut être oedématisée, du fait de la compression extrinséque, parfois infiltée dans les goitres malins avec envahissement trachéal (biopsie nécessaire).Il peut y avoir des anneaux au niveau de la sténose avec trachéomalacie (Merlier).

- Elle permet la ponction-biopsie transtrachéale préconisée par Witz (4 résultats positifs sur 7 examens biopsiques). A noter la ponction-biopsie transpariétale à l'aiguille de Menghini, signalée par Lamy et Witz (1 résultat positif pour 1 cas), utilisable seulement pour les masses volumineuses.

- Elle est d'un intérêt capital en cas d'hémoptysie et permet de rechercher une association morbide (cancer bronchique notamment).

- Cet examen est habituellement bien toléré. Cependant, Merlier a observé un cas d'oedème trachéal, nécessitant une intervention en urgence. C'est pourquoi, il vaut mieux pratiquer la bronchoscopie en début d'intervention, sous anesthésie générale, comme le conseille Mathey.

2 - La médiastinoscopie technique, introduite par Carlens et développée par Sarrazin et Voog, permettrait d'éviter la thoracotomie exploratrice en faisant le diagnostic histologique de la tumeur médiastinale.

Quelques rares cas de goitres thoraciques ont bénéficié de ce moyen de diagnostic : 1 pour Sarrazin, 1 pour Humbert, 1 pour Mathey, 3 pour Longefait.

Il semble toutefois que les risques de cette exploration soient trop importants, en particulier du fait du caractère particuliérement vasculaire de certains auteurs comme Rioux et Mathey considèrent que cet examen est à "enterrer".

- D I A G N O S T I C D I F F E R E N T I E L -

Il se pose différemment suivant l'existence ou non de signes thyroïdiens.

- En effet, devant une tumeur du médiastin supérieur, la présence de signes thyroïdiens (goitre cervical patent, hyperthyroïdie) ou scintigraphiques facilite les problèmes diagnostiques. Dans la grande majorité des cas, il s'agit d'un goitre à migration thoracique ; on notera que les erreurs se font plutôt par excés.

- Par contre, en l'absence de ces signes, le diagnostic peut être difficile (10 % des cas selon Merlier). Mais en général, les examens paracliniques permettent de faire la distinction entre le goitre thoracique et les autres tumeurs du médiastin supérieur.

- Nous éliminerons tout d'abord les affections pleuro-pulmonaires et les infections chroniques du médiastin qui peuvent simuler un goitre plongeant, mais dont le diagnostic est en règle facile.

Les tumeurs de l'apex pulmonaire peuvent se traduire cliniquement par un syndrôme de Pancast-Tobias. Elles ont parfois un volume notable avec peu de signes fonctionnels et de signes bronchoscopiques, et peuvent se confondre avec les volumineux goitres postérieurs gauches. Leurs limites radiologiques parenchymateuses sont cependant imprécises et elles n'entraînent pas de déformation trachéale.

Les tumeurs du dôme pleural peuvent atteindre de grandes dimensions. L'exploration pleurale par pneumothorax ou par pleuroscopie peut permettre le diagnostic de ces tumeurs pleuro-pulmonaires.

Nous noterons à titre de curiosité la possibilité d'erreur due à la présence d'un lobe azygos, lorsque le goitre est asymptomatique et muet à la scintigraphie (obs.8).

Les pleurésies médiastinales sont rares ; le plus souvent purulentes, elles peuvent se traduire par des signes de

compression médiastinale. La présence d'un syndrôme infectieux et la constatation d'une bande opaque verticale paramédiastinale peuvent faciliter le diagnostic.

Les médiastinites chroniques peuvent donner des signes de compression veineuse ; elles se présentent radiologiquement sous l'aspect d'un élargissement du médiastin, de limites latérales floues. Mais le diagnostic peut être difficile en cas d'image pseudo-tumorale dans les formes circonscrites, le pneumomédiastin et la cavographie étant alors de peu d'utilité. La thoracotomie est souvent pratiquée avec le diagnostic de tumeur et l'erreur n'est reconnue qu'à l'intervention.

- Dans chacune de ses localisations, le goitre pose un problème différentiel particulier, et il convient d'éliminer, en fonction de son siège,les tumeurs médiastinales suivantes :

+ les anévrysmes de l'aorte ou de ses branches, quelque soit la localisation du goitre ;

+ les thymomes, les tumeurs parathyroïdiennes, les tumeurs conjonctives et les dysembryomes hétéroplastiques en cas de goitre à développement antérieur ;

+ les adénopathies pseudo-tumorales et les kystes bronchogéniques pour les goitres à développement postérieur latéro-médiastinaux ;

+ les neurinomes pour les goitres postérieurs ;

+ les tumeurs d'origine oesophagienne et les tumeurs d'origine lymphatique lorsqu'il s'agit de goitre à migration croisée.

I - Les anévrysmes de l'aorte ou des gros vaisseaux

Le diagnostic d'anévrysme de l'aorte ou de ses branches, en particulier le tronc brachio-céphalique artériel, doit être systématiquement écarté.

La symptomatologie clinique banale ou la latence clinique, le siège médiastinal supérieur, les rapports trachéo-oesophagiens, les calcifications, sont des points communs qui rendent la distinction difficile, d'autant qu'il existe des goitres pulsatils et que certains anévrysmes ne sont ni battants, ni expansifs.

En l'absence de signes thyroïdiens ou scintigraphiques, l'angiographie peut seule permettre le diagnostic ; on sera parfois obligé de pratiquer une aortographie, si le goitre est trés vasculaire et simule un anévrysme.

L'angiographie pourra préciser l'existence d'un siphon du tronc artériel brachio-céphalique qui donne une image radiologique antéro- et latéro-trachéale droite analogue à celle d'un goitre plongeant (Dupon et Cornet).
Elle permet également d'éliminer une malformation de la veine cave supérieure.

II - Les tumeurs thymiques

Relativement fréquentes, (5 à 15 % des tumeurs du médiastin), elles sont surtout représentées par les thymomes.

Elles sont situées dans le médiastin antérieur et constituent le diagnostic différentiel le plus difficile pour les goitres prévasculaires.

En effet, en dehors des signes de myasthénie, les autres troubles présentés sont banals : signes d'irritation ou de compression tréchéo-bronchique, syndrôme de compression veineuse cave supérieure dans 30 % des cas (Razemon et Ribet). Parfois la tumeur thymique reste asymptomatique jusqu'à sa découverte radiologique.

Sur les radiographies, elle apparaît comme une opacité uni- ou bilatérale coiffant le coeur, antéro-supérieure de profil, plus ou moins proche du sternum ; la présence de

calcifications n'est pas rare et ne contribue pas à faciliter le problème.

Le pneumomédiastin peu pratiqué représente le meilleur examen complémentaire ; il peut être associé à des tomographies. La phlébographie cave permet de préciser les rapports de la tumeur thymique.

La phlébographie sélective de la grande veine thymique et la scintigraphie au sélénium 75 méthionine peuvent aider à différencier thymome et goitre thoracique, mais ils ne sont pas encore de pratique courante.

Lorsque le diagnostic est impossible avant l'intervention (Dubost), l'anesthésie sera entreprise avec prudence ; on proscrira les curares par compétition susceptibles de déclencher une myasthénie grave (Razemon et Ribet).

III - Les tumeurs parathyroïdiennes

Elles sont médiastinales dans 10 à 20 % des cas, situées le plus souvent dans le médiastin antéro-supérieur. La constatation d'un hyperparathyroïdie peut faciliter le diagnostic. Lorsqu'elles sont cliniquement latentes, ces tumeurs ne se différencient en rien des goitres plongeants. On peut alors s'aider d'une artériographie sélective parathyroïdienne et d'une scintigraphie à la sélénométhionine 75 aprés inactivation du corps thyroïde.

Parfois le diagnostic n'est posé qu'en per-opératoire: coloration chamois particulière, coloration "in vivo" par le bleu de toluidine, et surtout examen histologique extemporané qui permet la distinction entre adénome et épithélioma.

IV - Les tumeurs conjo ctives

1 - Les fibromes et fibrosarcomes

Ces tumeurs siègent le plus souvent au voisinage du diaphragme, exceptionnellement dans le médiastin supérieur.

Leur diagnostic est difficile. Elles peuvent être suspectées devant des manifestations ostéo-articulaires et des crises hypoglycémiques, associées à une image radiologique médiastinale dense, volumineuse, arrondie. Un épanchement pleural peut être retrouvé s'il s'agit d'un fibrosarcome.

2 - Les lipomes médiastinaux

Ils sont rares (1,5 % des tumeurs du médiastin) et siègent habituellement dans le médiastin antérieur. Ils sont souvent latents. L'image radiologique est relativement transparente, d'aspect polycyclique ; l'opacité est dégradée du centre à la périphérie.

Nous citerons les exceptionnels liposarcomes et les lipomes en bissac cervico-médiastinaux.

V - Les dysembryomes hétéroplastiques

Pour Bariéty et Coury, ils représentent 18 % des tumeurs du médiastin. Leur localisation habituelle est le médiastin antérieur et moyen, rarement supérieur ; ce siège, inférieur à celui des thymomes, facilite le diagnostic avec les goitres plus haut situés.

Leur symptomatologie est banale. L'examen radiologique montre une ombre dense, arrondie, paramédiane, pré-hilaire à droite et para-aortique à gauche, rétro-sternale, avec calcifications centrales ou pièces osseuses.

VI - Les adénopathies médiastinales pseudo-tumorales

Les goitres rétrovasculaires latéraux ou intermédiaires latéro-médiastinaux peuvent simuler une adénopathie latéro-trachéale maligne ou inflammatoire.

1 - Les localisations médiastinales isolées de la maladie de Hodgkin

Elles se rencontrent chez des malades plus jeunes que

les porteurs de goitres thoraciques. Mais elles s'accompagnent rarement du syndrôme général de la maladie. Leur diagnostic est donc difficile et peut parfois n'être posé qu'à l'intervention (Adams, Razemon et Ribet).

Nous citerons également la possibilité de sarcomes ganglionnaires (lymphosarcome, réticulosarcome).

2 - Les granulomes

Ces adénopathies de caractère inflammatoire chronique siègent dans l'angle azygo-cave et contiennent souvent des calcifications. Mais elles se voient de préférence chez l'adulte jeune.

3 - Les adénopathies tuberculeuses ; en particulier l'abcés froid tuberculeux du médiastin.

Cette tumeur s'accompagne du cortège clinique habituel de la maladie (anorexie, amaigrissement, fébricule).

VII - Les kystes bronchogéniques

Ils constituent 10 % de l'ensemble des tumeurs du médiastin.

Ils siègent au voisinage de la bifurcation trachéale et présentent une symptomatologie essentiellement respiratoire. Leur diagnostic peut être difficile avec les goitres rétrovasculaires latéro-trachéaux, d'autant qu'il existe des formes cervico-médiastinales de kystes bronchogéniques.

Les coupes tomographiques, le bronchogramme lipiodolé pouvant injecter la cavité kystique, le pneumédiastin sont susceptibles de donner des renseignements précieux.

VIII - Les tumeurs neurogènes

Elles sont difficiles à distinguer des goitres postérieurs, en particulier des goitres géants du médiastin postérieur droit. Il s'agit le plus souvent du neurinome, le ganglio-neurome

étant surtout rencontré chez le jeune.

Sur le plan clinique, les neurinomes se différencient déjà des goitres par une évolution silencieuse dans plus de 50 % des cas. Lorsqu'ils existent, les signes cliniques sont peu spécifiques ; toutefois la symptomatologie serait à prédominance nerveuse avec douleurs cervico-thoraciques (somme toute assez rares dans les goitres), syndrôme de Claude-Bernard-Horner. Les signes de compression médiastinale, comme la dysphagie ou la dysphonie, sont beaucoup moins fréquents et plus discrets que dans les goitres postérieurs.

Ces tumeurs peuvent être associées à des signes de neurofibromatose ; c'est une éventualité rare qui permet de fixer le diagnostic.

L'image radiologique est parfois trés voisine : masse arrondie opaque à contours bien limités, dense et homogène, comparable à une "boule de billard", postérieure et empiétant sur l'hémithorax. Cependant, l'absence de calcifications, la présence de modifications costales ou vertébrales, la relative intégrité des organes médiastinaux plaident en faveur du neurinome.

Sur les clichés de profil, le contour postérieur de la tumeur n'est pas distinct des arcs costaux ; c'est ce comblement radiologique de la gouttière vertébrale qui permet de différencier le neurinome du goitre.

IX - Les tumeurs d'origine oesophagienne ou lymphatique

Les tumeurs para-oesophagiennes telles que les kystes gastro-entérogéniques, les tumeurs d'origine lymphatique comme le lymphangiome kystique et le kyste chyleux, voire les tumeurs intratumorales de l'oesophage (léiomyome) peuvent être difficiles à différencier des goitres à migration croisée. Malgré des signes fonctionnels et radiologiques proches, le caractère exceptionnel de ces tumeurs joue toujours en faveur du goitre.

Au terme de cette étape différentielle, le diagnostic est généralement posé, ou tout au moins approché dans certains cas difficiles, goitres autonomes et goitres géants du médiastin postérieur. Dans la grande majorité des cas, la tactique opératoire peut donc être déterminée.

Nous insisterons sur le fait que la pratique d'un bilan, aussi complet que possible, a permis pour certains la disparition de la thoracotomie exploratrice.

- T R A I T E M E N T -

I - LES INDICATIONS OPERATOIRES

Tous les auteurs s'accordent sur l'absolue nécessité d'un traitement chirurgical du goitre à développement thoracique.

En effet, il n'existe pas de traitement médical et l'évolution des goitres thoraciques se fait vers des complications inéluctables :-augmentation de volume progressive avec accentuation des troubles compressifs, ou rapide par hémorragie intra-kystique avec compression trachéale aigüe ;

- apparition ou aggravation d'une hyperthyroïdie ;

- risque de cancérisation toujours possible, quoique rare (2 à 3 % pour Bariéty et Coury).

Les indications opératoires vont être posées le plus souvent sur l'apparition ou l'aggravation des signes compressifs (80 % des cas), mais aussi dans des circonstances diverses : suspicion de malignité, signes d'hyperthyroïdie, indications d'urgence, découverte radiologique.

A - SUSPICION DE MALIGNITE

Le caractère malin ne peut être affirmé que par l'examen anatomo-pathologique de la pièce opératoire (en l'absence de métastases ou d'adénopathies superficielles). Mais il peut être fortement soupçonné avant l'intervention, sur l'association de certains signes cliniques et paracliniques.

- La fréquence des goitres malins ne semble pas être plus importante au niveau thoracique que dans le cou.

Pour Merlier et Eschapasse, elle est de 7,5 % des goitres thoraciques. Les fréquences relevées dans d'autres statistiques varient assez peu autour de ce chiffre :

Garnier	3 %	Ellis	8 %
Dor	3 %	Ribet	8 %
Carcassonne	4 %	Couraud	8,5 %
Bok	4 %	Lindskog	9 %
Judd	5 %	Reeve	10 %
Witz	5 %	Mathey	15 %
Mac Cort	7 %	Kin	15,5 %
Dubost	8 %	Dupon	17 %

* * * Dans notre étude, nous avons rencontré 3 cas de goitres préjugés malins sur 34 cas (obs.27, 28 et 33), soit 9 %, et 2 cancers vérifiés histologiquement sur 26 examens anatomopathologiques, soit 7 %.

- Les signes de malignité sont variables et tous discutables pour Merlier. Son opinion se base sur le fait que les suspicions cliniques de malignité sont trés fréquentes par rapport au petit nombre de cancers véritables (Mathey, Kin).

- Il nous semble cependant que la conjonction de ces symptômes doit suggérer le diagnostic.

Lahey insistait sur la triade dysphonie- épanchement pleural - fixité du goitre ; elle est malheureusement trés tardive, comme l'apparition de métastases pulmonaires.

L'aggravation rapide des signes fonctionnels, avec prédominance des troubles de compression veineuse et des troubles nerveux (paralysie récurrentielle, syndrôme de Claude-Bernard-Horner), l'apparition de douleurs, l'augmentation rapide du volume de la tumeur peuvent certes être dues à une hémorragies ou une infection ; mais ils doivent systématiquement faire penser au cancer.

L'abscence de fixation scintigraphique est un argument supplémentaire, bien que souvent discutable (10 à 30 % de cancers seulement). La trachée peut être plus comprimée que déplacée et la trachéobronchoscopie s'impose alors pour rechercher un éventuel envahissement de sa paroi.

L'angiographie peut exceptionnellement montrer un envahissement de la veine cave supérieure (Gilbrin).

- Mais l'élément essentiel est la disproportion entre le volume tumoral modéré et l'importance des signes cliniques (ercier).

- Bien que ces goitres dégénérés soient souvent des découvertes histologiques, la suspicion de malignité entraîne la décision opératoire dans 10 % des cas de goitres thoraciques.

B - HYPERTHYROIDIE

- L'indication opératoire est rarement posée sur la présence de signes d'hyperthyroïdie, qui sont relativement rares pour la plupart des auteurs (5 à 15 %), comme nous l'avons précisé à l'étape clinique.

* * * Mais si le diagnostic d'hyperthyroïdie est affirmé comme dans 4 de nos observations (obs.2, 14, 15, 34), l'indication chirurgicale est formelle.

- En effet, aux risques d'évolution thyréotoxique viennent s'ajouter les dangers inhérents à la localisation thoracique : troubles compressifs parfois associés (obs.2, 14, 15), mais pouvant apparaître et s'aggraver rapidement à l'occasion d'une poussée évolutive.

- D'autre part, le traitement par les antithyroïdiens de synthèse provoque généralement un accroissement important du volume du goitre ; il n'est donc pas recommandé de l'utiliser lorsque l'on est en présence d'un goitre thoracique.

* * * Cependant, 2 de nos malades ont subi un traitement antithyroïdien nécessaire du fait de contre-indications opératoires d'ordre général : la première (obs.2) est traitée depuis 2 ans sans aucune complication médiastinale ;

la seconde (obs.34), avait reçu 4 mois auparavant une dose thérapeutique d'Iode 131, et a été traitée pendant 5 mois avant intervention chirurgicale.

C - INDICATIONS D'URGENCE

- Elles sont assez fréquentes et représentent pour Merlier et Eschapasse 5 % des indications opératoires.

- Il s'agit d'urgences respiratoires, rarement associées à un syndrôme de compression cave supérieure (Dousset, Lochard, Merlier, Carcassonne, Segall).

- L'insuffisance respiratoire aigüe est le plus souvent due à une compression trachéale, rarement à un envahissement de la trachée par un goitre malin.

C'est ce qui explique le caractère inspiratoire de la dyspnée, avec tirage et cornage.

- Cette compression de la trachée peut être brutale dans les hématocèles thyroïdiennes (Blondeau, Saegesser, Segall), ou lors de l'enclavement du goitre au défilé cervico-thoracique.

Elle peut être progressive avec retentissement sous-jacent, bronchite et emphysème (Couraud), et brutalement aggravée par une surinfection comme dans 3 de nos observations où un traitement d'urgence était nécessaire (obs.6, 11, 17).

Dans ces cas, une réanimation bien conduite permet d'opérer en urgence différée, aprés bilan thyroïdien et général.

- Il peut être difficile dans le climat d'urgence de rattacher les manifestations respiratoires à un goitre thoracique méconnu, comme dans notre observation 17 où le diagnostic de crise d'asthme atypique avait été primitivement évoqué.

- Il faut d'autre part apprécier la participation de troubles broncho-pulmonaires préexistants afin de prévoir une réanimation post-opératoire efficace.

- Les accidents respiratoires aigüs se voient de préférence dans les goitres prévasculaires et rétrovasculaires gauches ou à migration croisée. Ils ne sont pas l'apanage des goitres malins.

D - GOITRES THORACIQUES LATENTS

- L'abscence de symptomatologie d'un goitre diagnostiqué radiologiquement ne doit pas faire retarder l'intervention chirurgicale

En effet, l'éxérèse est plus facile et les résultats sont meilleurs dans les tumeurs asymptomatiques.

- Le retard apporté à l'intervention expose aux risques de compression médiastinale, rendant l'acte chirurgical plus difficile et dangereux, les suites opératoires plus hasardeuses.

* * * En dehors des refus opposés par les malades (obs.20, 22, 33), les contre-indications doivent être exceptionnelles et sont uniquement liées au terrain : dans 4 cas (obs.2, 12, 16, 28), l'intervention chirurgicale a été repoussée du fait de l'âge et du mauvais état général; dans 1 cas (obs.30) du fait de l'association avec un carcinome oesophagien.

Dans 2 observations (n°4, 33), le décès est intervenu avant toute tentative chirurgicale.

II - LA PREPARATION A L'INTERVENTION

L'indication opératoire posée, le traitement pré-opératoire variera en fonction de l'urgence du tableau clinique.

- Dans la majorité des cas, on dispose du temps nécessaire à l'établissement d'un bilan. Si l'intervention est différée (contre-indications temporaires, refus momentané), certains auteurs (Reynier, Reeve) préconisent d'attendre avec un traitement de thyroxine, comme dans 5 de nos observations (obs.7, 14, 18, 20, 23).Ce traitement ne met pas à l'abri d'accidents aigüs et il convient d'opérer le plus vite possible.

- Outre un bilan sanguin complet, un bilan cardio-respiratoire est nécessaire chez ces sujets âgés, surtout dans l'éventualité d'un abord thoracique : E.C.G, examen fonctionnel respiratoire, gaz du sang.

- Un traitement peut être indispensable, à visée broncho-pulmonaire le plus souvent (désinfection bronchique, kinésithérapie), mais parfois à visée cardiaque : une de nos malades (obs.24) présentait des troubles de conduction auriculo-ventriculaire qui ont nécessité la pose d'une sonde endocavitaire avec pace-maker sentinelle.

- En cas d'hyperthyroïdie, les troubles thoxiques doivent être réduits et l'équilibration hormonale doit être parfaite avant l'intervention.

B - Comme nous l'avons vu, on peut être amené à opérer d'urgence un goitre thoracique en raison d'un syndrôme asphyxique. Le premier temps thérapeutique doit être la réanimation respiratoire.

- Parfois un traitement médical bien conduit peut permettre de temporiser : repos absolu en position demi-assise,

aspiration trachéale, oxygénation intermittente, corticothérapie et antibiothérapie (obs.6).

- Mais l'intubation trachéale est le plus souvent nécessaire. Parfois difficile du fait de la sténose trachéale, elle est rarement impossible (Reeve).

- La trachéotomie est proscrite par la plupart des auteurs pour différentes raisons :

+ risque septique trés important (Witz), en particulier si la plèvre doit être ouverte (Miscall) ;

+ risque hémorragique en cas de goitre migrant devant la trachée ou s'il existe une importante circulation veineuse collatérale ;

+ difficulté pour franchir la sténose avec les canules habituelles souvent trop courtes.

La trachéotomie ne vit actuellement que des impossibilités de l'intubation (Daumet, Jaubert de Beaujeu, Segall).

- Aprés rétablissement de la liberté des voies aériennes, on réalisera une assistance respiratoire si l'état du malade le nécessite. On pourra alors effectuer les différents examens pré-opératoires, et rééquilibrer le malade sur le plan cardio-pulmonaire avant d'opérer dans de bien meilleures conditions.

- Malgré tout, la survenue de tels accidents chez des malades âgés, insuffisants respiratoires de surcroît, peut entraîner une telle altération de l'état général, que l'intervention chirurgicale est rendue impossible ou extrèmement risquée. C'est pourquoi nous insistons encore sur la nécessité d'opérer les goitres thoraciques sans attendre l'apparition de ces accidents asphyxiques.

III - L'INTERVENTION

1 - L'anesthésie

- L'anesthésie locale a longtemps été conseillée, et pratiquée jusqu'en 1960 ; elle permettait une extériorisation plus facile de la masse en faisant tousser le malade, un contrôle récurrentiel et trachéal per-opératoire (Judd).

- Actuellement, l'anesthésie générale avec intubation est seule utilisée. Elle donne un grand confort au malade et au chirurgien. Elle permet d'assurer la liberté des voies respiratoires. Elle est nécessaire en cas d'extension chirurgicale vers le thorax et minimise les conséquences d'une blessure pleurale.

1 - La prémédication est indispensable du fait de la richesse du médiastin en zônes nerveuses réflexogènes. Elle sera toujours légère pour éviter dépression respiratoire et encombrement bronchique.

2 - L'induction anesthésique par voie intraveineuse devra être prudente chez les insuffisants respiratoires et chez les sujets présentant une compression trachéale.

3 - L'intubation est la phase dangereuse de l'anesthésie. On utilise une sonde oro-trachéale (Magill, Portex), suffisamment rigide pour éviter l'aplatissement au moment des manoeuvres de dissection. Le tube est introduit doucement sous anesthésie locale avec parfois quelques difficultés en raison de la déviation trachéale. Une aspiration trachéo-bronchique complète cette intubation. Puis le malade est mis en respiration contrôlée tout le temps de l'opération.

4 - L'anesthésie est conduite classiquement et ne doit plus poser de problèmes particuliers.

- La libre circulation dans les voies aériennes doit être vérifiée trés régulièrement et assurée par des aspirations bronchiques répétées et aseptiques. L'anesthésiste doit être prévenu de toute manoeuvre chirurgicale : mobilisation trachéale, ouverture pleurale, dissection médiastinale et accouchement du goitre à travers le défilé cervico-thoracique.

- La réanimation circulatoire doit être envisagée pour les raisons suivantes : possibilité d'une sternotomie particulièrement hémorragique, richesse vasculaire du médiastin. Il faut prévoir une réserve de sang suffisante.

Le remplacement du sang perdu doit être effectué au fur et à mesure des pertes. La pesée des compresses peut être indispensable pour apprécier exactement la perte sanguine.

- La réexpansion pulmonaire au niveau de la loge médiastinale du goitre est assurée en fin d'intervention par la mise en pression positive du circuit anesthésique. Cette opération, associée à un drainage aspiratif efficace, permet l'évacuation du pneumothorax en cas d'effraction pleurale.

Ainsi, il est possible de remettre le malade en respiration spontanée.

5 - L'extubation doit être prudente aprés une dernière aspiration bronchique.

- Il ne faut pas hésiter à réintuber ou laisser intuber un malade présentant insuffisance respiratoire, hypersécrétion bronchique importante ou trachéomalacie. Cette intubation, de préférence naso-trachéale sera poursuivie pendant quelques jours.

- La trachéotomie garde ses droits pour la réanimation respiratoire prolongée (obs.14), rarement nécessaire dans les goitres thoraciques ; elle expose aux risques d'ostéite sternale de proximité aprés sternotomie.

- La mobilité des cordes vocales doit être vérifiée, surtout si les difficultés rencontrées au cours de l'acte chirurgical laissent planer un doute sur l'intégrité des récurrents.

- Une radiographie post-opératoire immédiate vérifiera la vacuité de la plèvre si celle-ci a été ouverte en cours d'intervention. S'il y a persistance d'un pneumothorax, on pratiquera une pleurotomie avec drainage (obs.9).

6 - La surveillance post-opératoire sera classique et comportera quelquefois une réanimation hydro-électrolytique et circulatoire, en particulier transfusion de sang pour compenser une hémorragie extériorisée par le drain (obs.15).

B - [illegible]

Il existe trois voies chirurgicales permettant l'abord des tumeurs thyroïdiennes endothoraciques :

- la voie cervicale : cervicotomie antérieure, éventuellement associée à l'une des deux autres ;
- la voie transternale : sternotomie longitudinale ;
- la voie transpleurale : thoracotomie antéro-latérale ou postéro-latérale.

Elles possèdent chacune leurs partisans et leurs détracteurs. Mais seule, la cervicotomie permet de lier facilement les pédicules vasculaires thyroïdiens, et d'extraire le goitre plongeant du thorax, en lui faisant parcourir en sens inverse le chemin de sa migration. C'est pourquoi la voie cervicale a la faveur de la majorité des chirurgiens.

1 - Installation du malade et préparation du champ opératoire

Il est recommandé de prévoir un champ opératoire très large, allant du cou à l'ombilic et à la ligne axillaire moyenne, pour éviter toute contamination en cas de changement

ou d'extension de la voie d'abord. Cette précaution est bien entendu indispensable si le volume de la tumeur, ou certains signes (suspicion de malignité), laissent prévoir une exérèse difficile par la seule cervicotomie.

La désinfection de la peau se fera avec un produit non iodé, comme dans toute chirurgie thyroïdienne.

Le cou est mis en hyperextension modérée par un billot mobilisable, placé sous les épaules.

2 - Conduite de l'intervention

Elle varie suivant les difficultés opératoires rencontrées, mais le premier temps se fait par cervicotomie de Kocher.

- La cervicotomie transversale basse, faite à deux doigts au-dessus de la fourchette sternale, déborde plus ou moins sur les muscles sterno-cléïdo-mastoïdiens.

Les veines superficielles sont liées aprés dissection soigneuse, avec sutures montées en cas d'hyperpression veineuse importante.

Le plan de clivage pré-capsulaire est ensuite recherché sur la ligne médiane, avant section des muscles sous-hyoïdiens (Garnier, Mazenon et Mibet). Parfois difficile à trouver en avant, ce plan sera cherché latéralement à partir de la gouttière carotidienne (Mercier).

Le doigt décolle facilement le goitre et explore les deux lobes thyroïdiens. Le clivage est poursuivi vers le médiastin supérieur, où l'index découvre le prolongement thoracique.

Le volume du goitre, ses rapports avec trachée et plan vasculaire, sa topographie sont alors estimés : est-il de petite taille ou volumineux, antérieur (prévasculaire) ou postérieur (rétrovasculaire), uni- ou bilatéral ? existe-t-il des adhérences ?

- Cette exploration est indispensable pour la suite de l'acte chirurgical. En effet, deux éventualités se présentent:

+ dans la plupart des cas, l'éxérèse du goitre par l'incision cervicale est possible ;

+ dans les cas difficiles (goitres volumineux, goitres compliqués, hémorragies abondantes et profondes), l'extension de la voie d'abord est nécessaire pour permettre l'extériorisation de la tumeur.

a) "L'accouchement du goitre" (Lebileau) par l'incision cervicale est possible.

Quelque soit le déroulement ultérieur de l'intervention, on pratiquera d'abord la ligature des pédicules thyroïdiens cervicaux supérieur et moyen, des veines sous-isthmiques courtes et fragiles ; l'artère thyroïdienne pourra être liée aprés dissection soigneuse en arrière du goitre, sinon elle le sera aprés extériorisation du goitre thoracique. Ces ligatures permettent de libérer la portion cervicale du goitre.

La section de l'isthme facilite encore la mobilisation thyroïdienne.

Dans le cas d'un goitre prévasculaire, le clivage de la masse thoracique commencera par la face antéro-externe ; s'il s'agit au contraire d'un goitre rétrovasculaire, on libérera d'abord la face postéro-externe. Ces précautions permettront de ménager au maximum le plan artério-veineux au début d'une dissection au doigt aveugle.

Il sera prudent d'amarrer la partie cervicale du goitre plongeant par des points transfixants. Les fils ainsi placés serviront pour attirer doucement vers le haut la tumeur médiastinale, et seront replacés plus bas au fur et à mesure de la montée du goitre (Le Brigand).

Le doigt médiastinal accroche le pôle inférieur et par poussée facilite son ascencion, tout en continuant à le

libérer des tissus environnants. L'énucléation au cou se fait par bascule autour du pédicule thyroïdien inférieur.

On procède alors comme pour une thyroïdectomie cervicale classique, avec isolement ou non des récurrents et section du dernier pédicule vasculaire. Si le goitre thoracique est unilatéral, on fait le plus souvent une hémathyroïdectomie totale. S'il est bilatéral, ou si l'on intervient sur l'autre lobe au niveau cervical, on pratique une thyroïdectomie subtotale.

* * * Dans notre étude, nous avons relevé 23 cervicotomies sur 25 interventions, soit 92 %.

b) L'extériorisation du goitre est impossible par la voie cervicale.

En cas d'adhérences hémorragiques (obs.9) et de difficultés de dissection (goitres calcifiés, irradiés ou suspects de malignité), quand la tumeur thoracique est trop volumineuse (obs.5) ou enclavée dans le médiastin (goitres à migration croisée surtout), il ne faut pas insister aveuglément.

Certes, on peut ponctionner la masse thoracique et évacuer une hématocèle ou un kyste colloïde pour faciliter les manoeuvres (obs.3 et 10). L'accouchement du goitre est alors possible en coordonnant la traction avec les fils et la poussée du doigt médiastinal.

Nous récusons la technique du morcellement préconisée par Lahey ; elle est hémorragique, dangereuse en cas de cancer, et peut laisser un fragment thyroïdien dans le médiastin.

La désarticulation temporaire de la clavicule (Cogniaux), la résection claviculaire au tiers interne peuvent permettre le passage de tumeur volumineuse.

Mais il vaut mieux, dans ces cas difficiles, se décider à utiliser une voie mixte cervico-thoracique pour pouvoir opérer sous le contrôle de la vue.

Certains auteurs comme Mathey, ont pu conseiller d'emblée une voie d'abord thoracique.

Cependant la cervicotomie se révèle suffisante dans la plupart des cas, même pour certains goitres géants (Mercier, Johnston) ou à migration croisée (Vitz).

C'est pourquoi, nous pensons, comme la majorité des auteurs, que la voie thoracique doit seulement être complémentaire.

Deux éventualités sont possibles :

- La sternotomie longitudinale

Introduite par Lilienthal en 1915, elle est actuellement très en vogue. Elle est soit médiane partielle haute (Blondin, Daumet, Delannoy, Welti, Vitz) jusqu'au 3ème ou 4ème espace intercostal, soit totale (Arnulf, Dubost, Santy, Adams, Lakeley et Mulvany).

* * * Dans notre série, 2 sternotomies complémentaires ont été pratiquées sur 25 observations (soit 8 %), la première du fait du volume du goitre (obs.5), la deuxième du fait d'adhérences hémorragiques (obs.9).

+ Elle présente des avantages certains :

Elle est facilement branchée sur la cervicotomie sans changer la position du malade .

Elle permet l'exploration du médiastin d'avant en arrière et de haut en bas.

La dissection du goitre est facile ainsi que le repérage du nerf récurrent.

+ En regard, ses inconvénients sont minimes :

La dissection d'un goitre rétrovasculaire adhérent peut être dangereuse pour les gros troncs veineux.

La cicatrisation peut être compliquée par une ostéite sternale avec médiastinite possible, en cas de trachéotomie post-opératoire.

L'incision laisse une cicatrice disgracieuse certes, mais le préjudice esthétique est faible aprés 50 ou 60 ans.

+ La sternotomie peut être pour de nombreux chirurgiens la voie d'abord complémentaire quelque soit le siège du goitre. C'est notre position :

* * * dans notre série, les 2 sternotomies pratiquées l'ont été pour des goitres postérieurs droits volumineux (obs.5 et 9).

Et c'est justement pour cette localisation que certains préconisent la thoracotomie.

- La thoracotomie

. La grande thoracotomie postéro-latérale, conseillée par Sweet, Carcassonne, Nègre, autrefois pratiquée en extra-pleurale (Dor), est pour Merlier inutile et inconfortable : temps d'exécution plus long, déplacement du malade sur la table d'opération, grand délabrement musculaire, difficultés d'hémostase en cas de thoracotomie première.

. La thoracotomie antéro-latérale dans le 3ème espace intercostal, sous-mammaire chez la femme, est préconisée par Reeve, Razemon et Ribet, Merlier et Eschapasse pour aborder les goitres rétrovasculaires droits. A gauche, elle n'est d'aucune utilité car le plan des gros vaisseaux artériels rend impossible l'abord du médiastin.

Elle n'oblige pas à changer la position du malade (hormis une légère inclinaison vers la gauche) ; elle est facile à exécuter et peu délabrante. Prolongée assez loin dans le lit costal, elle donne un trés bon jour sur le médiastin supérieur et postérieur droit et permet l'hémostase d'éventuels pédicules vasculaires aberrants d'origine médiastinale. L'ablation de la tumeur disséquée et libérée de ses attaches vasculaires peut se faire en bloc par le thorax ou par le cou.

AUTEURS	CERVICOTOMIE SEULE	STERNOTOMIE ASSOCIEE	STERNOTOMIE ISOLEE	THORACOTOMIE ASSOCIEE	THORACOTOMIE ISOLEE
CARCASSONNE	20	3			3
COURAUD	94	9		1	
DUBOST	47		3		
ESCHAPASSE	19	2		5	
GARNIER	61	6			
GEORGIADIS	32	2			
JUDD	88	24			
KIM	44	1			
LINDSKOG	32	13			1
MATHEY	9	13	2	2	5
MERCIER	26				
MERLIER	48	15		5	6
REEVE	68	2		1	
RIBET	49	21	1	5	9
Notre Série	23	2			

TABLEAU IV. - VOIES D'ABORD DES GOITRES PLONGEANTS.



. Cependant, quelque soit le type de thoracotomie, nous lui ferons, comme Welti, le reproche majeur de ne pas permettre le repérage du nerf récurrent ; Ellis a d'ailleurs insisté sur ce point en relevant 3 paralysies récurrentielles post-opératoires pour 11 thoracotomies.

* * * Sur les 25 interventions pratiquées, aucune ne l'a été par thoracotomie, dans notre série.

Pour conclure, nous insisterons sur le danger et les difficultés rencontrées lorsque la voie d'abord cervicale se révèle trop étroite ; la décision d'utiliser une voie combinée permet de terminer facilement l'intervention sous le contrôle de la vue.

3 - Cas particuliers

a) L'incertitude diagnostique

- Si le goitre thoracique est fortement suspecté, on débutera l'intervention par cervicotomie et l'on tentera l'extraction par cette seule voie.

- Si le bilan pré-opératoire n'est pas en faveur du diagnostic de goitre, sans toutefois l'éliminer, on interviendra par voie thoracique :

+ si la tumeur est prévasculaire, la voie d'abord sera la sternotomie médiane ;

+ si la tumeur est postérieure, on procédera par thoracotomie antéro-latérale ou postéro-latérale intrapleurale.

- L'exploration, parfois complétée par une biopsie extemporanée, précise le diagnostic.

On effectuera alors la ligature des pédicules vasculaires et la thyroïdectomie complète par cervicotomie secondaire.

- L'anesthésiste devra éviter l'emploi des curarisants tant que le diagnostic de tumeur thymique n'est pas écarté (Mathey).

b) Les goitres thoraciques autonomes

Etant donné leur rareté, leur nature thyroïdienne est souvent méconnue et l'incertitude diagnostique totale. Ils seront donc abordés par le thorax. Leur vascularisation médiastinale justifie cette voie d'abord, qui sera complétée par une cervicotomie s'il existe un pédicule cervical, et si les confins cervico-thoraciques sont difficiles à disséquer (risque récurrentiel).

c) Le cancer thyroïdien

- La suspicion de malignité doit faire pratiquer un examen histologique extemporané. Si celui-ci est positif, la thyroïdectomie doit être totale.

- L'intervention doit toujours commencer par cervicotomie (Dargent). Celle-ci est parfois suffisante pour permettre le clivage de la tumeur en l'absence d'adhérences importantes (obs.27).

- Si l'extériorisation est impossible, du fait d'adhérences hémorragiques ou d'envahissement des organes voisins, l'extension par sternotomie est nécessaire.

- Si le cancer a envahi les tissus de voisinage, l'éxérèse est rendue trés difficile et dangereuse ; on est alors contraint de pratiquer une chirurgie palliative en ménageant et libérant au maximum les organes médiastinaux. En cas d'adénopathies, Dargent conseille l'évidement ganglionnaire cervical.

- Quoiqu'il en soit, un traitement post-opératoire est nécessaire :

+ s'il s'agit d'un carcinome anaplasique, on instituera une radiothérapie complémentaire ;

+ s'il s'agit d'un carcinome vésiculaire, on administrera une dose thérapeutique d'Iode 131 (obs.27).

d) Les réinterventions

Aprés thyroïdectomie antérieure, le diagnostic de goitre thoracique fait évoquer 3 possibilités :

+ récidive cervicale basse aprés thyroïdectomie subtotale, à partir du fragment thyroïdien résiduel, et migration thoracique (obs.14, 15, 19 et 32) ;

+ goitre thoracique "oublié" au cours de l'intervention antérieure (obs.9) ;

+ goitre autonone méconnu.

La présence de tissu cicatriciel (englobant les récurrents) et d'adhérences vasculaires au niveau du défilé cervico-thoracique peut compliquer la cervicotomie, et nécessiter une sternotomie comme dans notre observation 9 .

4 - Le drainage et la fermeture de la plaie opératoire

a) la révision de l'hémostase doit être faite avec soin au niveau des décollements et des plans de clivage, au niveau des sutures vasculaires, au niveau de la tranche de section parenchymateuse en cas de thyroïdectomie subtotale. Le moindre saignement doit être jugulé.

On en profite pour vérifier que tout le goitre thoracique a bien été enlevé. On peut favoriser l'effacement de la loge médiastinale en amarrant son fond au niveau du défilé cervico-thoracique (obs.9).

b) Le drainage est cependant indispensable pour éviter la constitution d'un hématome de la loge thyroïdienne avec infection secondaire possible ; ces hémorragies peuvent nécessiter une réintervention précoce (Witz).

- Certains auteurs utilisent des lames (Garnier) ou des mèches (Mercier).

- Comme la plupart, nous préférons utiliser des drains

muliperforés mis en aspiration continue aprés fermeture de la peau.

. En cas de cervicotomie, un drain de Redon sera placé dans la loge médiastinale, en deuxième au niveau cervical.

. Aprés sternotomie associée, il faudra ajouter un drain rétrosternal.

- S'il y a eu effraction pleurale, un drain pleural sera mis en aspiration continue.

- La mise en pression positive du circuit anesthésique contribue à l'affaissement de la loge médiastinale ; c'est aussi le complément du drainage pleural.

- Les radiographies post-opératoires vérifient l'absence de pneumothorax et d'épanchement sanguin médiastinal.

c) La fermeture des différentes incisions doit être parfaitement étanche, ce qui exclut l'utilisation de lames ou mèches. Elle est classique, en 3 plans, au niveau du cou. En cas de sternotomie, le sternum est reconstitué au fil métallique ; les plans superficiels doivent être particulièrement soignés pour limiter les risques d'ostéite sternale.

C - LES ACCIDENTS OPERATOIRES

Les accidents per-opératoires sont évidents au cours de l'intervention, à l'exception des lésions récurrentielles reconnues au moment de la détubation et des atteintes parathyroïdiennes révélées beaucoup plus tard par les crises de tétanie.

Ces accidents sont dus aux grandes difficultés de dissection rencontrées dans certaines circonstances : goitre volumineux, adhérences, voie d'abord trop étroite.

1 - Les atteintes vasculaires

Pour Merlier et Eschapasse, elles surviennent dans 1,2 % des cas.

- Les plaies veineuses sont les plus fréquentes. Elles siègent surtout sur les gros troncs (tronc brachio-céphalique, veine jugulaire, veine cave supérieure) et sont faciles à suturer en s'aidant si besoin d'un clampage en amont et en aval.

* * * Nous avons relevé un tel accident une seule fois sur 26 interventions (obs.15) : blessure du tronc veineux brachio-céphalique gauche au cours de l'éxérèse d'un goitre prévasculaire gauche par cervicotomie.

Parfois, il s'agit d'un énorme réseau veineux collatéral dont les veines trés dilatées et fragiles sont de ligature malaisée.

- Les plaies artérielles sont rarissimes. Merlier et Eschapasse en signale une seule pour 1179 observations ; elle siégeait sur la carotide primitive gauche qui a pu être suturée.

2 - Les plaies trachéo-oesophagiennes

- Elles sont exceptionnelles et seulement rencontrées dans la dissection des cancers adhérents,qui doit être trés prudente; nous n'en avons relevé aucun cas dans notre étude.

La plaie trachéale est facilement reconnue ; par contre, la plaie oesophagienne nécessite pour être mise en évidence l'introduction préalable d'une sonde oesophagienne en cas d'adhérences entre goitre et oesophage.

- Elles doivent suturées et soigneusement recouvertes avec les tissus de voisinage.

3 - Les plaies pleurales

- On les rencontre rarement au cours de la cervicotomie. C'est une complication de la sternotomie (obs.9), qui doit rester si possible extra-pleurale.

- La plèvre est suturée et le pneumothorax réduit par aspiration et mise en pression positive du circuit anesthésique.

4 - Les plaies nerveuses

- Ce sont les nerfs récurrents qui sont le plus souvent atteints.

- C'est pourquoi, Lahey, Welti, Blondeau préconisent leur repérage systématique et leur dissection complète avant les manoeuvres d'accouchement du goitre (Blondin).

- Cette dissection, indispensable pour une lobectomie vraiment totale, est rendue difficile par le caractère volumineux du goitre thoracique (Dubost), et par le trajet trés variable du nerf, surtout à gauche où il peut être entraîné par un goitre à migration croisée.

- Certains chirurgiens (Witz, Dubost) ont pu proposer l'utilisation plus fréquente d'une voie d'abord cervico-thoracique à la moindre difficulté afin de mieux protéger les récurrents et de voir diminuer le nombre de paralysies récurrentielles. Il semble cependant difficile de prendre le risque d'une sternotomie devant la seule crainte d'une atteinte récurrentielle.

- Il est plus simple d'observer d'abord un certain nombre de précautions élémentaires :

+ bien disséquer la tumeur en s'efforçant de repérer le récurrent, avant de clamper ou de sectionner;

+ laisser si besoin "un mur de sécurité" dans les zônes dangereuses (défilé cervico-thoracique, face postérieure du corps thyroïde) ;

+ éviter les tractions forcées et l'hémostase à l'aveugle car c'est dans le sang que le récurrent est le plus souvent lésé (obs.24) ;

+ ne jamais faire d'électrocoagulation dans les zônes dangereuses.

5 - L'atteinte des parathyroïdes sera prévenue en ménageant un mur postérieur au niveau cervical.

IV - [illegible]

A - [illegible]

- Elles sont la règle et confirment la bénignité de la chirurgie des goitres thoraciques (90 % des cas pour Merlier et Eschapasse).

* * * Nous avons observé 20 bons résultats sur 25 interventions soit 80 %, avec cependant 2 dysphonies transitoires sans paralysie récurrentielle (obs.6 et 10), et un élargissement radiologique persistant du médiastin aprés sternotomie (obs.5).

- Le traitement post-opératoire est en général simple; c'est le traitement habituel de toute chirurgie thyroïdienne : traitement substitutif en cas de sacrifice glandulaire important.

- Le malade se lève le lendemain aprés cervicotomie, le surlendemain aprés thoracotomie ou sternotomie. Les drains sont régulièrement surveillés, mobilisés dés qu'ils ne donnent plus, et retirés entre 3 et 6 jours.

La sortie intervient entre 7 et 12 jours aprés l'intervention.

B - [illegible]

Leur fréquence varie selon les auteurs de 5 à 20 %, Merlier et Eschapasse en relevant 11 % sur une statistique de 1177 cas.

* * * Dans notre série, 5 malades ont présentés des suites opératoires troublées, soit 20 % .

1 - Les paralysies récurrentielles

Elles sont au prenier rang des complications post-opératoires. Encore faut-il éliminer la paralysie récurrentielle pré-opératoire méconnue.

* * * Nous avons observé 2 paralysies récurrentielles gauches (obs.24 et 25), 1 droite (obs.7), 1 parésie des muscles dilatateurs du larynx (obs.14), soit 4 atteintes récurrentielles sur 25 interventions (16 %).

Les chiffres constatés par d'autres auteurs sont variables, mais oscillent autour de 10 % :

Witz	7 %	Mathey	15 %
Dubost	8 %	Mercier	15 %
Garnier	10 %	Lindskog	17 %
Reynier	13 %	Roenspies	17 %

- Elles sont beaucoup plus fréquentes dans les goitres thoraciques que dans les goitres cervicaux. Nous avons vu qu'elles s'observaient surtout aprés des interventions difficiles (goitres volumineux, compliqués ou malins).

Généralement unilatérales , elles sont rarement la conséquence de la section du nerf (obs.24). Plus souvent dues à son élongation, elles peuvent régresser spontanément en quelques mois (obs.14 et 25).

Nous rappelerons qu'elles sont parfois latentes et dépistées seulement à l'examen ORL ; c'est dire toute l'importance de l'examen laryngé systématique post-opératoire effectué par l'anesthésiste au moment de la détubation.

2 - Les complications respiratoires

a) Complications broncho-pulmonaires

Elles sont trés polymorphes : encombrement bronchique, suppuration broncho-pulmonaire, atélectasie (Hoffman), épanchement pleural (Mègre), parfois purulent (Tala), emphysème médiastinal (Ribet).

Survenant de préférence chez les bronchiteux et insuffisants respiratoires chroniques, elles sont souvent dues à une insuffisance du traitement pré- et post-opératoire.

Elles peuvent être responsables de décés secondaires (Dupon et Cornet, Couraud).

b) Complications trachéales

Souvent à l'origine des précédentes, elles sont de trois ordres :

- La trachéomalacie est rarissime, retrouvée seulement par quelques auteurs (Berlier, Dupon, Blondeau).

Elle est caractérisée par la disparition des anneaux avec absence totale de rigidité. Elle entraîne une asphyxie aigüe dés la levée du tube. Mais il est difficile de comprendre pourquoi une fois libérée la trachée ne peut assurer la même ventilation qu'avant l'intervention.

- La déformation trachéale persiste quelques jours ; mais l'éventuelle sténose pré-opératoire est insuffisante pour créer une gêne respiratoire importante.

- L'oedème trachéal sous-glottique entraîne une dyspnée importante avec tirage et cyanose ; il est souvent dû à l'intubation. Il cède à la corticothérapie générale et locale.

La paralysie récurrentielle peut être à l'origine d'un trouble respiratoire par obstacle mécanique direct, surtout si elle est bilatérale.

* * Nous avons relevé 3 complications trachéales sur 25 interventions (soit 8 %) : la première (obs.7) était la conséquence d'une paralysie récurrentielle droite et se traduisait par une dyspnée inspiratoire de type laryngé ; la deuxième (obs.14) par parésie des dilatateurs du larynx a nécessité une trachéotomie en post-opératoire immédiat ; la troisième (obs.25) était due à un oedème trachéal et a régressé sous corticoïdes.

c) Traitement

- Il fait d'abord appel aux moyens usuels qui sont

le plus souvent suffisants : aspiration trachéo-bronchique, aérosols, oxygénothérapie intermittente, antibiothérapie, corticothérapie.

- Mais parfois, une réanimation respiratoire est nécessaire (dans 4 % des cas pour Merlier et Mschapasse).

- La plupart des auteurs se servent de la trachéotomie.

* * * Dans notre étude, elle a été pratiquée 1 fois sur 25 opérés (obs.14), soit 4 %, fréquence proche de celles retrouvées dans la littérature :

Lemberton	1,5 %	Merlier	3 %
Reeve	1,5 %	Dubost	6 %
Witz	3 %	Dupon	8 %

- La trachéotomie connaît des partisans convaincus (Gaedj, Mercier) ; mais elle peut être responsable de complications graves : fistule oeso-trachéale (Dupon), hémorragies cataclysmiques par ulcération d'un gros tronc veineux ou artériel (Dupon, Witz), ostéite sternale en cas de sternotomie.

- Actuellement, il semble donc préférable d'utiliser l'intubation prolongée, bien supportée, qui permet d'éviter le risque septique dans la zône de cervicotomie.

Ces indications doivent être larges et précoces : il s'agit souvent d'une réintubation sur table, quand l'anesthésiste constate en fin d'intervention de gros troubles respiratoires.

Ainsi, faite à titre préventif, la réanimation donne de trés bons résultats.

3 - Les autres complications

a) Les complications hémorragiques

L'évacuation d'une grande quantité de sang par le drain (obs.15), la constitution d'un hématome avec signes

de compression médiastinale peuvent nécessiter une intervention à visée hémostatique (Mitz, Carcassonne).

Souvent l'hématome de la loge d'éxérèse est suspecté sur un élargissement persistant du médiastin à l'examen radiologique (obs.5 et 15). L'évolution se fait vers la résorbption progressive ; elle est parfois compliquée par infection et suppuration (Dubost), ce qui justifie un drainage au 6ème jour si l'hématome est cervical superficiel (obs.32).

b) Les complications parathyroïdiennes

Signalées par Carcassonne, Pemberton, Ribet, Mitz (1 à 2 % des cas), elles se traduisent par des crises de tétanie avec hypocalcémie majeure.

* * * Nous en avons relevé 1 cas (obs.7), traité par Calcamine.

c) Les complications thyroïdiennes

* * * Nous avons observé 3 hypothyroïdies post-opératoires sur 25 cas (soit 12 %), deux fois aprés thyroïdectomie totale (obs.14 et 24), une fois aprés administration d'Iode 131 pour cancer (obs.27).

Une opothérapie a bien entendu été instituée, ainsi que pour 11 autres malades chez lesquels le sacrifice glandulaire avait été particulièrement important.

C - [illegible]

- Le pourcentage est trés variable suivant les statistiques :

Reeve	2 %	Daumet	4 %
Dousset	2 %	Mathey	6 %
Dubost	2 %	Roenspies	6 %
Lahey	2 %	Eschapasse	7 %
Garnier	3 %	Dupon	8 %
Pemberton	3 %	Ribet	11 %
Mitz	3 %	Tala	12 %

* * * Nous n'avons enregistré aucune mortalité per- ou post-opératoire dans notre étude.

- Ce sont les goitres malins qui entraînent le plus souvent les complications responsables des décés (30 % des cas pour Merlier).

- Plus de la moitié des décés post-opératoires est due à une insuffisance cardio-respiratoire (Merlier). Couraud insiste sur le caractère tardif de certains décés par insuffisance respiratoire ; la compression trachéale ancienne crée des lésions bronchitiques et emphysémateuses sous-jacentes qui évoluent défavorablement aprés éxérèse du goitre thoracique.

- Les autres causes de décés sont :

+ les hémorragies per-opératoires incontrôlables, les hémorragies post-opératoires avec troubles de la coagulation;

+ les accidents infectieux, rares (médiastinites) ;

+ les accidents thrombo-emboliques et les accidents thyréotoxiques exceptionnels.

V - LES [illegible]

- La guérison des goitres bénins est en principe définitive (Razemon et Ribet) ; elle peut s'accompagner de séquelles en général bien tolérées (paralysie récurrentielle) ou contrôlées par un traitement médical au long cours (tétanie, hypothyroïdie).

- Les récidives thoraciques sont exceptionnelles, pour ne pas dire inexistantes d'aprés la majorité des auteurs.

Il s'agit essentiellement de goitres thoraciques oubliés (obs.9), ou associés (goitre plongeant + goitre autonome).

Par contre, les récidives cervicales sont toujours possibles si l'intervention sur le corps thyroïde a été incomplète.

* * * Dans notre étude, environ 50 % des malades ont été revus régulièrement : guérison parfaite, pas de récidives.

- Le pronostic des goitres malins est trés mauvais, surtout pour les carcinomes anaplasiques rapidement extracapsulaires où la chirurgie est le plus souvent incomplète et palliative.

Il est meilleur s'il s'agit d'un carcinome différencié dont l'éxérèse a pu être totale et complétée par radiothérapie ou Iode 131 : notre malade opéré pour carcinome trabéculo-vésiculaire (obs.27) ne présente aucun signe de récidive et aucune métastase 1 an aprés l'intervention.

- C O N C L U S I O N -

Nous entendons par "goitres à développement thoracique" les goitres qui, radiologiquement, descendent de plus de deux travers de doigt au-dessous de la ligne sterno-biclaviculaire. Nous en avons colligé 34 observations ; 25 malades ont été opérés. On n'a retrouvé aucun cas de goitre autonome. Dans tous les cas, il s'agissait de goitres plongeants cervico-thoraciques dont nous avons étudié les voies de migration :

- soit en avant de la lame thyro-péricardique et des vaisseaux sous-claviers, goitres prévasculaires (21 cas, soit 62 %);
- soit en arrière de cette lame, goitres rétro-vasculaires (13 cas, soit 38 %), droits (6), et gauches (7) avec une variété très particulière, les goitres à migration croisée (2).

Parfois, les goitres plongeants peuvent être découverts fortuitement, à l'occasion d'un examen radiologique (8, soit 23 %); un interrogatoire et un examen soigneux retrouvent quelquefois des signes cliniques, passés jusqu'alors inaperçus. La symptomatologie est extrêmement variée. En général, les goitres plongeants se manifestent par des signes de compression médiastinale (22, soit 65 %), avec atteinte trachéale fréquente (19, soit 56 %) et par des signes thyroïdiens (31, soit 91 %).

Le diagnostic est en règle facile ; mais il doit beaucoup aux examens suivants :

- la radioscopie et la radiographie (avec oesophagographie et tomographies) sont indispensables et permettent de préciser le siège exact du goitre, ses rapports avec la trachée et l'oesophage ;
- la scintigraphie à l'Iode 131 (pratiquée 31 fois) présente un grand intérêt lorsqu'elle est positive (19 fois sur 31, soit 61 %) ; mais on sait que le goitre thoracique peut être totalement afixant (12 fois) ;
- l'angiographie et la trachéo-bronchoscopie (pratiquée chacune une fois) sont susceptibles de donner des indications précieuses, en cas d'hésitation diagnostique.

Le traitement du goitre thoracique est chirurgical ; les contre-indications doivent être exceptionnelles (5, soit 14 %). En effet, il est nécessaire de pratiquer l'exérèse de ces tumeurs en raison des risques de complications paroxystiques (compression trachéale surtout) dont la survenue peut imposer un traitement d'urgence. L'indication opératoire est formelle en cas de suspicion de malignité (1 cas) ou d'hyperthyroïdie (3 cas).

L'intervention est pratiquée sous anesthésie générale avec intubation. La tactique opératoire dépend du siège, du volume du goitre et des difficultés rencontrées. On débute toujours par une cervicotomie qui permet la ligature des pédicules vasculaires et l'isolement du récurrent ; elle est bien souvent suffisante (23 cas sur 25). Sinon, elle sera agrandie par une sternotomie médiane partielle ou totale (2 cas sur 25). La thoracotomie est à écarter, sauf pour les goitres autonomes ou postérieurs très profonds.

Les résultats sont satisfaisants : la mortalité per- et post-opératoire est faible (ou nulle comme dans notre série) ; les suites opératoires sont habituellement simples. Les complications post-opératoires sont dominées par l'atteinte récurrentielle (4 cas sur 25 opérés) et les complications trachéales (3 cas). Le traitement médical substitutif est souvent indiqué (11 fois sur 25).

Les résultats à distance sont excellents pour les goitres bénins. Dans les cancers, le pronostic n'est pas très favorable dans son ensemble ; il dépend à la fois du type histologique et de l'extension de la lésion.

Le président de la Thèse,

Pr. R. Putelat

Vu et permis d'imprimer,
DIJON, le 21 mars 1975.
Le Doyen,
Pr. J.B. Bouhey

- B I B L I O G R A P H I E -

1 - ADAMS H.D et BOSTON M.D
Transthoracic thyroïdectomy.
J. Thorac. Surg., 1950, 19, 741.

2 - ADAMS H.D
The surgical management of the large intrathoracic goiter.
Surg. Clin. N. Amer., 1962, 42, 679.

3 - ALEXANDRE J.H et CHEVREL J.P
Le corps thyroïde.
Anatomica, Séminaire annuel, Paris, 1965, p.38.

4 - ARNULF G.
A propos de la voie d'abord des goitres intrathoraciques.
Mém.Acad.Chir., 1966, 92, 192.

5 - [illegible]
Goitres aberrants ectopiques.
Encyclopédie méd.chir., Paris, 1965, 1007 A.

6 - [illegible]
Die intrathorakale Struma.
Zbl.Chir., 1963, 88, 165.

7 - BARIETY M. et CONEY C.
Le médiastin et sa pathologie.
1 vol. 654p., Paris, 1956, Masson.

8 - [illegible]
Contribution à l'étude des goitres cervico-thoraciques rétrovasculaires
Thèse Toulouse, 1956.

9 - BERARD L.
A propos des goitres endothoraciques.
Lyon Chir., 1931, 28, 753.

10 - BLONDEAU Ph., LEDUCQ J. et RENE L.
Plaidoyer pour la dissection complète du nerf récurrent dans la lobectomie thyroïdienne totale.
Mém. Acad. Chir. , 1971, 97, 446.

11 - BLONDIN C.
Chirurgie du corps thyroïde.
1 vol. 292 p., Paris, 1955, Masson.

12 - BODON G.R et PICCOLO M.J.
Intrathoracic goiter with hemorrhage causing severe respiratory distress.
Amer.J. Surg. 1957, 93, 1026.

13 - BOY B. et [illegible] J.C.
Les goitres euthyroïdiens à participation médiastinale.
Ann. Radiol. 1968, 11, 185.

14 - BORELLY J. et CINQUALBRE M.
Rapports de la trachée et des gros vaisseaux de la base du cou. Incidences sur la migration des goitres.
Bull. Ass. Anat. (Nancy), 1970, 149, 674.

15 - BUGDEN A.F., STRAEHLEY C.J. et IKINS P.H.
Two cases of posterior mediastinal goiter and their management.
Surgery 1959, 45, 941.

16 - [illegible] I.
Haemoptysis as a sympton of retrosternal goiter.
Lancet, 1955, 2, 60.

17 - CARCASSONNE M.

Le problème chirurgical du goitre endothoracique.
Thèse Marseille, 1955.

18 - CARCASSONNE M., HUMBERT P., GUERINEL G. et DOL J.

Goitres intrathoraciques
Ann. Chir., 1961, 15 , 1125.

19 - CLUTE H.M. et LAWRENCE K.B.

Intrathoracic goiter.
Amer. J. Surg. 1941, 54, 151.

20 - COGNIAUX P.

A propos de la voie d'abord des goitres intrathoraciques.
La désarticulation temporaire de la clavicule.
Acta Chir. Belg. 1948, 393.

21 - COLCOCK B.P.

Intrathoracic goiter.
Surg. Clin. N. Amer. 1953, 33, 773.

22 - COMAN C. , DOBRINOV et DIMITRIU.

Problèmes actuels des goitres endothoraciques.
J. franç. Méd. chir. thor. , 1972, 26, 349.

23 - [illegible]

Goitre intrathoracique du médiastin moyen.
Mém. Acad. Chir., 1965, 91, 545.

24 - [illegible]

Cancer du corps thyroïde.
Rapport au 68ème congrès français Chirurgie, 1966.

25 - COU[illegible] et [illegible].
Place de la chirurgie dans les affections du corps thyroïde.
Bordeaux Méd. 1972, 15, 1767.

26 - COURAUD L., [illegible] et VERCHOLLE M.
Les goitres endothoraciques - Problèmes diagnostiques et thérapeutiques. A propos d'une expérience personnelle de 105 cas.
Bordeaux Méd. 1974, 18, 2705.

27 - COURY C. et Coll.
Double tumeur thyroïdienne du médiastin.
Problèmes diagnostiques et études anatomo-cliniques.
Presse méd. 1965, 73, 1555.

28 - COURY C., [illegible] et [illegible].
Les goitres thoraciques
La Vie Médicale 1970, 23, 3373.

29 - [illegible] et [illegible].
True posterior mediastinal goiter.
Amer. J. Surg. 1951, 82, 283.

30 - [illegible].
Intrathoracic goiter.
J. Amer. med. Ass. 1931, 96, 737.

31 - [illegible], et [illegible].
Asphyxie par goitre plongeant, thyroïdectomie d'urgence.
Bordeaux chir. 1964 Janv., 118.

32 - [illegible] et [illegible].
A propos du diagnostic et du traitement des goitres plongeants.
In 73ème Congrés français Chirurgie 1971.

33 - DE ALBERTIS P. et SCURSATORE M.
Etude de radiologie du goitre intrathoracique.
Minerva méd. 1960, 51, 2653.

34 - [illegible] J.
Goitre médiastinal postérieur enlevé par voie extra-pleurale.
Bull.et Mém. Soc. Chir. Marseille 1947, 20, 406.

35 - [illegible] et [illegible] R.
Les goitres endothoraciques.
Ann. Méd. Reims [illegible] 1966, 3, 31.

36 - DUBOST C.L., ROCHE J.Y. et CELERIER M.
Goitres plongeants endothoraciques à propos de 50 observations.
Ann. Chir. 1973, 27, [illegible]35.

37 - [illegible] P.
Intrathoracic goiter aberrant.
Acta Chir. Scand. 1964, 128, 729.

38 - DUPON H., COR[illegible] E. et MICHAUD J.L.
Goitres plongeants et endothoraciques : 26 cas traités chirurgicalement.
Ann. Chir. thorac. cardio-vasc. 1968, 7, 1181.

39 - [illegible], [illegible], [illegible], GUE[illegible]EL J. et [illegible] R.
Les goitres plongeants dégénérés.
In 75ème Congrés Français Chirurgie 1971.

40 - ELLIS F.H., GOOD C.[illegible]. et SEYBOLD W.D.
Intrathoracic goiter.
Ann. Surg. 1952, 135, 79.

41 - DESCHAPASSE H. et GUILLARD J.
Goitres plongeants ou thoraciques
Ann. Chir. thorac. cardio-vasc. 1969, 8, 267.

42 - [illegible] P.
Les goitres aberrants
Montpellier Chir. 1964, 10, 63.

43 - FALOR W.H., KELLY F.R. et KRABILL J.B.
Intrathoracic goiter.
Ann. Surg. 1955, 142, 230.

44 - FALOR W.H., KELLY F.R. et JACKSON J.B.
Intrathoracic goiter.
Surg. Gynec. Obstet. 1963 , 117, 604.

45 - [illegible] H., [illegible] P., [illegible] R. et [illegible] D.
Compression médiastinale dramatique due à un goitre
intrathoracique annulaire. Thyroïdectomie d'urgence.
Guérison.
Bull. Soc. Méd. Hôp. Paris 1945, 52.

46 - POUMEAU P.
Asystolie droite. Compression par goitre endothoracique.
Hémithyroïdectomie droite. Guérison.
Lyon Chir. 1950, 45, 471.

47 - [illegible] et [illegible]
Atlas chirurgie thyroïdienne.
1 vol., 132 p., Paris, 1955, Expansion scient. franç.

48 - [illegible] J., [illegible] C., [illegible] J.-L. et [illegible]
Thyroïdectomie d'urgence pour un goitre asphyxique.
Rev. Méd. Toulouse 1967, 3, 117.

49 - GALY P. et Coll.
Les goitres endothoraciques.
C.M.L. numéro spécial 1963, p. 69.

50 - [illegible]RNIER H., REYNIER J. et CLOT J.P.
Goitre plongeant de caractères exceptionnels.
Ann. Chir. 1964, 18, 301.

51 - [illegible] H., CLOT J.P., [illegible] J. et CORDIER G.
Goitres plongeants, goitres thoraciques. A propos de 67 observations.
Ann. Chir. 1965, 19, 1071.

52 - [illegible] H., CLOT J.P. et [illegible] J.P.
Goitre plongeant de caractères exceptionnels ; nouvelle observation .
Ann. Chir. 1968, 22, 637.

53 - GEORGIADIS N., KATSAS A. et LEOUTSAKOS B.
Substernal goiter.
Int. Surg. 1970, 54, 116.

54 - GERARD-MARCHAND R.
Les ectopies thyroïdiennes.
J. Chir. 1967, 93, 71.

55 - [illegible] J., [illegible] P. et [illegible].
Dégénérescence cancéreuse des goitres médiastinaux.
Gaz. Méd. Fr. 1965, 72, 3159.

56 - GILLET [illegible], [illegible] G., [illegible] et [illegible] J..
Investigations radiologiques et goitres plongeants intrathoraciques ; à propos de 61 observations.
J. Franç. Radiol. Electrol. 1968, 49, 94.

57 - GO[illegible] J., [illegible] C. et [illegible] J.
Goitre invisible intrathoracique diagnostiqué par scintillographie.
[illegible] Radiol. 1967, 97, [illegible].

58 - GOURIN A., [illegible] et [illegible].
The cervicomediastinal approach to intrathoracic goiter.
Surg. 1971, 69, 651.

59 - [illegible] G.
L'espace médiastinal postérieur droit.
Thèse toulouse [illegible] 1956.

60 - HILTON H.B. et GRIFFIN W.T.
Posterior mediastinal goiter.
Amer. J. [illegible]. 1968, 116, 891.

61 - [illegible].
Goiter intrathoracic.
Brit. J. Surg. 1955, 43, 281.

62 - [illegible], [illegible] et [illegible].
Massive retrosternal goiter presenting with hypertension.
Thorax 1970, 27, 772.

63-- HOLLENBERG H.G.
Intrathoracic goiter ; report of a patient operated upon through the thorax.
J. Thorac. Surg. 1946, 15, [illegible].

64 - [illegible], [illegible], [illegible] et [illegible].
Trois cas de goitres médiastinaux postérieurs.
Discussion.
J. Franç. Méd. chir. thor. 1968, 22, 281.

65 - HURWITZ A. et SHORNECK A.B.
Intrathoracic goiter situated in the posterior aspect of the superior mediastinum.
Surgery 1959, 49, 991.

66 - JAUBERT DE BEAUJEU M.
Quelques tumeurs chirurgicales du médiastin plus rares.
Rev. Prat. 1955, 5, 3313.

67 - [illegible] J.H. et [illegible] G.E.
Surgical approach to intrathoracic mediastinal goiter.
Ann. Surg. 1956, 143, 572.

68 - JOURDAN .
La chirurgie thyroïdienne.
1 vol. Paris, 1936, Vigot.

69 - [illegible] C.S., [illegible] C.R. et BOWES D.E.
A consideration of the proper surgical approach for substernal goiter.
Surg. Gynec. Obstet. 1960, 110, 90.

70 - [illegible] L. et [illegible] R.
Varices oesophagiennes symptomatiques d'un goitre endothoracique.
Chirurg. 1972, 45, 277.

71 - [illegible] ., [illegible] ., [illegible] J. et [illegible]
Aspects chirurgicaux des goitres plongeants.
propos de 45 observations.
Bordeaux Chir. 1971, 42, 126.

72 - LAKEY F.H.
The surgical management of intrathoracic goiter.
Surg. Gynec. Obstet. 1931, 53, 346.

73 - LAHEY F.H. et STINSON.
Intrathoracic goiters.
Surg. Gynec. Obstet. [illegible], 39, 677.

74 - [illegible]
Intrathoracic goiters.
Surg. Clin. N. Amer. 1945, 25, 309.

75 - [illegible], [illegible], [illegible] et GUY C.
Goitre médiastinal postérieur ; présentation d'une observation.
Rev. med. Nancy, 1960, 85, 971.

76 - [illegible], [illegible], [illegible], [illegible] et [illegible].
Goitres thoraciques postérieurs.
J. Franç. Méd. Chir. Thor. 1969, 23, 439.

77 - LAVAUX G. et CARCASSONNE M.
Le diagnostic angiographique des goitres endothoraciques.
J. Radiol. Electrol. 1962, [illegible], 317.

78 - MARICHI R.
Volumineux goitre toxique intrathoracique avec compression de la veine cave. Basedowisme grave. Nécessité d'ablation par thoracotomie. Mort au 4ème jour, probablement par oedème du poumon.
Mém. Acad. Chir. 1935, 61, 1419.

79 - [illegible]
Heterotopic mediastinal thyroid.
Thorax, [illegible], 15, 12[illegible].

80 - LIARAS, LEGENISSEL et BOURRIER.
Goitre kystique endothoracique dit du médiastin postérieur. Exérèse par cervicotomie.
Afrique Franç. Chir. 1955, 13, 49[illegible].

81 - [illegible].
case of mediastinal thyroïd removed by transternal mediastinotomy.
Surg. Gynec. Obstet. 1915, 20, 589.

82 - LINDSKOG B.L. et [illegible] A.
Diagnostic and surgical considerations on mediastinal (intrathoracic) goiter.
Dis. of the Chest. 1965, 47, [illegible].

83 - [illegible] et [illegible].
Les goitres ectopiques
Rev. Prat. 1970, 20, 697.

84 - [illegible] J., [illegible] J. et [illegible] D.
Développement anatomique et voie d'abord des goitres plongeants médiastinaux postérieurs.
[illegible] Thorac. cardio-vasc. 1970, [illegible], [illegible]67.

85 - [illegible], [illegible] J., [illegible], [illegible] et ITZ J.P., MORAND G., MIECH G., CINQUALBRE J.
Migration postérieure des goitres plongeants.
In 73ème Congrés Français Chirurgie 1971.

86 - [illegible].
Thèse Marseille 1950.

87 - [illegible].
Goitre intrathoracique postérieur.
Mém. Acad. Chir. 1959, 85, 154.

88 - [illegible] J.J.
Intrathoracic goiter ; its incidence symptomatology and Roentgen diagnosis.
Radiology 1949, 53, 227.

89 - [illegible] et [illegible].
[illegible] propos de deux cas de goitre endothoracique.
Lille Chir. 1959, [illegible], [illegible].

90 - [illegible]RUELLE R. et BOURGUET J.
Un cas de goitre médiastinal postérieur.
J. Franç. Méd. Chir. thor. 1954, 8, 564.

91 - [illegible].
Deux observations de goitre du médiastin postérieur.
Mém. Acad. Chir. 1955, 81, 483.

92 - [illegible].
Tumeurs humaines.
2ème éd., 1 vol., 1214 P., Paris, 1956, Maloine.

93 - [illegible], [illegible] J.J., [illegible] G. et [illegible].
Goitres endothoraciques et plongeants.
J; Chir. Paris 1966, 91, 319.

94 - [illegible].
The surgical treatment of retrotracheal intrathoracic goiters.
Arch. Surg. 1955, 71, [illegible].

95 - [illegible]RCIER R., [illegible] R. et [illegible] G.
[illegible] propos d'une statistique de 26 goitres plongeants ou thoraciques.
Poumon. 1966, 22, 401.

96 - MERLIER M., LE BRIGAND H., WALTER C., MIRANDA A. et AZIMI [illegible].

74 goitres plongeants et thoraciques.

Ann. Chir. Thor. cardio-vasc. 1969, 8, 285.

97 - MERLIER M. et ESCHAPASSE H.

Problèmes posés au chirurgien par les goitres à développement thoracique.

In 73ème Congrés français Chirurgie 1971.

98 - [illegible], [illegible] R. [illegible], [illegible] et [illegible] I.

The surgical management of large intrathoracic goiters: contributions of angiocardiography.

J. Thoracic. Surg. 1957, 33, 6[illegible]7.

99 - [illegible] C. et [illegible] H.

Goitre thoracique du médiastin postérieur opéré par voie extrapleurale.

Poumon 1950, 6, 489.

100 - [illegible], [illegible] J.[illegible], [illegible] et [illegible] L.

Posterior mediastinal goiter.

Surg. Gynec. Obstet. 1944, 79, [illegible].

101 - MORAND G., [illegible] G., GILLET M., [illegible] J.P. et WEISS A.G.

Notre expérience des goitres plongeants et thoraciques. A propos de 7[illegible] cas.

Ann. Chir. Thorac. cardio-vasc. 1969, [illegible], [illegible]77.

102 - MURAT J., BRACONNEAU [illegible]. et NICOL P.

Dysphagie avec compression oesophagienne par goitre plongeant compliqué.

Lyon Chir. 1969, 65, 577.

103 - LAVILDEN C. et PLICHART P.
A propos du goitre du médiastin postérieur.
Poumon 1952, 8, 237.

104 - [illegible] J.D.
Goitre intrathoracique aberrant.
J. franç. Méd. Chir. thor. 1954, 8, 258.

105 - MONGRE E., MARY et MARCADE.
Goitres plongeants rétrovasculaires croisés.
Goitres médiastinaux en écharpe.
J. Chir. 1972, 103, 143.

106 - MONGRE E. et BALMES A.
Goitres du médiastin postérieur.
J. Chir. , Paris 1950, 66, 190.

107 - [illegible] L.
Goitres du médiastin postérieur (goitres rétrovasculaires).
Ann. Chir. 1959, 13, 765.

108 - OSCHELADORE G.
Quelques réflexions sur le goitre médiastinal postérieur.
Lyon Chir. 1951, 46, 641.

109 - [illegible] J.
Surgery of substernal and intrathoracic goiters.
Arch. Surg. 1921, 2, 1.

110 - [illegible] G. et [illegible] .
Iode radio-actif dans la détection et le traitement des tumeurs et métastases thyroïdiennes dans la sphère thoracique.
Rev. tuberc. (Paris) 1962, 26, 61.

111 - PITT L.P.
Aberrant posterior mediastinal goiter.
Amer. J. Surg. 1962, 103, 397.

112 - [illegible] P. et [illegible].
Goitres endothoraciques.
Ann. Chir. 1961, 15, 743.

113 - RAMMON P. et RIBET M.
Chirurgie du médiastin.
1 vol. 216 p., Paris, 1970 , Masson.

114 - [illegible] T.S., [illegible] F.F. et [illegible] I.B.
The investigation and management of intrathoracic goiter.
Surg. Gynec. Obstet. 1962, 115, 223.

115 - REYNIER J. et DE PARIENTE
Le problème thoracique des goitres.
In 73ème Congrés Français Chirurgie 1971.

116 - [illegible] et [illegible] J.P.
A propos des goitres à développement intrathoracique.
In 73ème Congrés Français Chirurgie 1971.

117 - RIBET M. et [illegible] J.M.
Les goitres cervico-thoraciques (étude anatomoclinique et thérapeutique de 85 observations).
Lille Médical 1972, 17, 942.

118 - MOUX C., [illegible] J.P., [illegible] C., [illegible] J.Y. et [illegible] J.
Quelques problèmes diagnostiques et thérapeutiques posés par les goitres thoraciques. A propos de 31 cas.
In 73ème Congrés Français Chirurgie 1971.

119 - RIVES J.D.
Mediastinal aberrant goiter.
Ann. Surg. 1947, 126, 797.

120 - ROSENSPIES L. et [illegible] J.
Goitres endothoraciques.
Rev. Méd. Suisse Romande 1973, 93, 75.

121 - RUDLER J.C. et RAZEMON P.
Tumeurs bénignes du médiastin.
Rapport 59ème Congrés français Chirurgie. 1957

122 - [illegible] J. et [illegible] M.J.
Mediastinal aberrant goiter. Report of two cases.
Dis. of the Chest. 1967, 52, 413.

123 - [illegible] P., [illegible] L. et [illegible]
Goitre médiastinal vrai ; ablation par sternotomie médiane, guérison.
Lyon Chir. 1941-42, 37, 394.

124 - SAUTY P. et BERARD L.
Les problèmes du diagnostic et de la voie d'abord des goitres endothoraciques.
Mém. Acad. Chir. 1947, 73, 51.

125 - [illegible] R. et VOG[illegible]
La médiastinoscopie
1 vol., 104 p., Paris, 1967, Masson.

126 - SEDILLAU P.
Note sur les aponévroses du cou.
Bull. Soc. Anat. Paris. 5ème série, 18, 463.

127 - SEGALL D.
Endothoracique goiter.
Arch. intern. méd. 1968, 121, 353.

128 - [illegible] et [illegible]
Posterior mediastinal goiter.
Radiology 1958, 71, 79.

129 - [illegible]
Intrathoracic goiter located in the posterior mediastinum.
Surg. Gynec. Obstet. 1949, 89, 57.

130 - [illegible]
On intrathoracic-goiter.
Acta Chir. Scand. 1960, 119, 203.

131 - [illegible]
Goitres médiastinaux.
Laugenbecks Arch. Klin. Chir. 1957, 287, 212.

132 - VON DER LIETH W.C. et [illegible]
Use of combined thoracocervical approach for excision.
Amer. J. Surg. 1953, 85, 811.

133 - [illegible]
Goitre médiastinal postérieur.
Helv. méd. acta 1940, 6, 884.

134 - [illegible]
The clinical picture and therapy of intrathoracic goiter.
Grudn. Khir. 1972, 14, 98.

135 - [illegible] et [illegible] J..
Intrathoracic goiter.
Surg. Gynec. Obstet. 1940, 70, 702.

136 - [illegible].
A propos de 7 observations de goitres endothoraciques purs.
Thèse Paris 1969.

137 - [illegible] H.
Le repérage du récurrent par dissection d'un segment du nerf au cours des thyroïdectomies et indications éventuelles de la méthode.
Mém. Acad. Chir. 1939, 65, 615.

138 - [illegible] H.
A propos de la sternotomie médiane haute dans le traitement des tumeurs du médiastin.
Mém. Acad. Chir. 1951, 77, 471.

139 - [illegible] H.
Sternotomie médiane pour goitre thoracique.
Mém. Acad. Chir. 1952, 78, 655.

140 - [illegible].
La sternotomie médiane haute dans le traitement des tumeurs du médiastin.
Lyon Chir. 1953, 49, 5.

141 - [illegible] H.
A propos du rapport de [illegible].Monod sur les observations de M.Maruelle.
Mém. Acad. Chir. 1955, 81, 569.

142 - WITZ J.P., GILLET M., MIECH G. et [illegible] A.G.
Les goitres plongeants, les goitres thoraciques.
Réflexion à propos d'une série intégrale de
61 observations.
J. Chir. 1967, 93, 429.

- TABLE DES MATIERES -

Pages

INTRODUCTION 1

HISTORIQUE 3

FREQUENCE 6

OBSERVATIONS 9

ETUDE ANATOMO-PATHOLOGIQUE 55

I - Les diverses classifications proposées

II - Rappel anatomique

III - Voies de migration des goitres à développement thoracique et classification

IV - Rapports et retentissement sur les organes de voisinage

V - Données histologiques

PATHOGENIE 85

CIRCONSTANCES DE DECOUVERTE ET MANIFESTATIONS CLINIQUES DES GOITRES THORACIQUES 90

I - Goitres thoraciques asymptomatiques

II - Goitres thoraciques symptomatiques

A - Les signes thyroïdiens

B - Les signes de compression médiastinale

LES MOYENS DE DIAGNOSTIC 107

I - L'examen clinique

II - L'examen radiologique

Pages

III - L'examen scintigraphique

IV - L'examen laryngé

V - Les examens spéciaux

DIAGNOSTIC DIFFERENTIEL 124

TRAITEMENT 133

I - Les indications opératoires

II - La préparation à l'intervention

III - L'intervention

A - L'anesthésie

B - La tactique opératoire

C - Les accidents opératoires

IV - Les suites opératoires

V - Les résultats éloignés

CONCLUSION 162

BIBLIOGRAPHIE 165